

# VALORACIÓN MÉDICO-LEGAL DE LA QUERATALGIA POSTRAUMÁTICA O ULCERA CORNEAL RECIDIVANTE

## MEDICOLEGAL EVALUATION OF POSTTRAUMATIC KERATALGIA OR RECURRENT CORNEAL EROSION

De Luís y García, MJ<sup>1</sup>  
Sorlí Clemente, E<sup>2</sup>

<sup>1</sup>Médico Forense. Instituto de Medicina de Castellón (España)

<sup>2</sup>Especialista en Oftalmología. Servicio de Oftalmología. Hospital General de Castellón (España)

Correspondencia: [mjdeluis@comcas.es](mailto:mjdeluis@comcas.es)

**Resumen:** La valoración de traumatismos oculares es habitual en la práctica médico-forense, sobre todo los producidos por contusiones, heridas perforantes y cuerpos extraños. Entre las lesiones traumáticas del polo anterior del globo ocular, las contusiones son muy frecuentes y entre ellas las erosiones o abrasiones corneales, que se producen por el desprendimiento del epitelio corneal tras un roce. Generalmente este tipo de lesiones cura totalmente con tratamiento oftalmológico adecuado y su valoración es sencilla, pero en ocasiones, la erosión aparentemente resuelta vuelve a aparecer espontáneamente al cabo de meses o años, es la denominada queratalgia postraumática o erosión corneal recidivante, una secuela típicamente postraumática y común en oftalmología, pero no tan frecuente en el ámbito pericial forense, por lo que su valoración puede ser compleja para el médico-forense, que debe establecer la relación de causalidad con el traumatismo previo y además valorar las posibles secuelas.

Se expone el caso de un hombre de 50 años, con antecedentes de Diabetes Mellitus no Insulinodependiente y Miopía, que tras una contusión del ojo izquierdo por agresión, es diagnosticado de úlcera corneal central postraumática. Tras la resolución de la úlcera con tratamiento oftalmológico, es diagnosticado al cabo de 11 meses de una queratalgia postraumática o úlcera corneal recidivante en el mismo ojo.

**Palabras clave.** Erosión Corneal recidivante. Queratalgia postraumática, valoración médico-legal

**Abstract:** Assessment of ocular trauma, is common in forensic medical practice, especially those produced by contusions, puncture wounds and foreign bodies. Among the traumatic injuries of the anterior pole of the eye, bruises are common and including erosions or corneal abrasions, which are produced by the corneal epithelium detachment after rubbing. Usually this type of injury heals completely with appropriate treatment and ophthalmologic evaluation is simple, but sometimes erosion reappears apparently resolved spontaneously after months or years, is called keratalgia relapsed or recurrent corneal erosion, typically traumatic injury frequent in ophthalmology, but not so common in everyday forensic practice, so their valuation can be difficult for forensic medicine, which must establish causation with previous trauma and also to assess the possible consequences adjusting the scale effect. We present the case of a 50 year old man with a history of noninsulin dependent diabetes mellitus and Myopia, that after a contusion of the left eye after assault, is diagnosed with posttraumatic central corneal ulcer. Following the resolution of the ulcer with eye treatment, is diagnosed after 11 months of a traumatic keratalgia or recurrent corneal ulcer in the right eye.

**Key words:** recurrent corneal erosion, postraumatic keratalgia, medicolegal evaluation.

### INTRODUCCIÓN

Se define como trauma ocular al traumatismo originado por mecanismos contusos o penetrantes sobre el globo ocular y sus estructuras periféricas, ocasionando daño tisular de diverso grado de afectación con compromiso de la función visual, temporal o permanente (1).

Los traumatismos oculares ocupan un lugar importante dentro de la práctica oftalmológica, dada su elevada frecuencia, que representa alrededor del 10% en relación con otras lesiones traumáticas del organismo (2).

La OMS, en su programa para la prevención de accidentes, estima que ocurren 55 millones de lesiones oculares al año, 750 mil de las cuales requieren hospitalización y 200 mil son lesiones con globo ocular abierto. Hasta la quinta parte de los adultos ha presentado un trauma ocular en algún momento de su vida. Los hombres tienen una probabilidad cuatro veces mayor que las mujeres de tener una lesión ocular y las personas jóvenes una probabilidad mayor que las de

mayor edad (3). En la revisión biográfica realizada, se ha encontrado que los traumatismos oculares afectan entre 3 y 5 veces más los varones (4) Su distribución por edades presenta dos picos: el primero al final de la adolescencia y el segundo a partir de los 70 años (5).

En un estudio retrospectivo de 171 pacientes diagnosticados de trauma ocular severo en el Hospital neuroquirúrgico "Calixto García Íñiguez" de Cuba, las lesiones traumáticas "a globo cerrado" fueron las más frecuentes (59,5 %), fundamentalmente las contusiones (47,5 %) y la edad promedio fue de 43,89 años, con predominio del sexo masculino (83,32 %)(6).

Entre las lesiones asociadas a los traumatismos oculares, el hifema es la más común, representando el 27.5%, seguido de las úlceras de la córnea 18.3%, y las heridas perforantes corneales (13,76 %) (2).

Respecto a la etiología de las lesiones oculares, las más frecuentes proceden de accidentes laborales (23%), domésticos (22%) y los derivados de las actividades de ocio (16%). Las derivadas de los accidentes de tráfico y las agresiones representan el 14% y 10%, respectivamente. Los accidentes deportivos son responsables de un 10% de las lesiones oculares (7).

El traumatismo ocular puede lesionar estructuras anatómicas situadas en el polo anterior del ojo (conjuntiva, córnea, iris, cristalino), en el polo posterior (vítreo, retina, nervio óptico), o asociarse lesiones a ambos niveles.

En el síndrome traumático del polo anterior, nos encontramos con hematomas palpebrales, hemorragias subconjuntivales, midriasis, hemorragias en cámara anterior, alteraciones del iris, del cristalino etc.

En el síndrome traumático del polo posterior, se observan edemas y hemorragias retinianas, alteraciones maculares, coroideas, hemorragias vítreas, etc (8).

Estos dos cuadros tienen gran importancia a la hora de prever presuntas lesiones y secuelas. Así, si un traumatismo ocular provoca un síndrome traumático del polo anterior, serán predecibles y explicables las lesiones y secuelas subsiguientes (8). De no haberse producido dicho síndrome, no cabría establecer con tanta fiabilidad y facilidad una relación causa-efecto con dichas lesiones.

### **Datos clínicos de interés**

Las erosiones corneales recidivantes, se producen por el desprendimiento del epitelio corneal tras una lesión, por lo general producida por las uñas o por un papel, o una infección. Se manifiestan con dolor punzante, fotofobia, lagrimeo y sensación de cuerpo extraño que aumenta con el parpadeo. Es característico que el dolor aparezca por las mañanas al despertarse, pero no siempre es así. La gravedad y la duración de los síntomas varían con el tamaño de la lesión y pueden durar minutos o días. La agudeza visual puede reducirse notablemente si se afecta el eje visual.

El tratamiento del brote agudo es la oclusión ocular 24-48 horas y la aplicación de una pomada antibiótica (9). Posteriormente se recomienda lubricación corneal, con gotas durante el día y pomada al acostarse, durante al menos tres meses.

Cuando una cornea normal se desepiteliza, la membrana basal se mantiene unida a la membrana de Bowman. Ésto no ocurre en algunos casos traumáticos, en los que se observan duplicaciones y discontinuidades de los complejos de fijación durante 8 a 12 semanas, periodo durante el cual el epitelio se elimina con facilidad, sobre todo por lesión de la capa de Bowman y el estroma anterior; y en las distrofias corneales, en las que hay una alteración congénita del complejo de fijación epitelial, que comprende la membrana basal, los hemidesmosomas, las fibrillas de anclaje y el estroma anterior. En estas situaciones la regeneración epitelial no es tan rápida ni tan estable como cabría esperar (10,11) y, por ello, al cabo del tiempo se puede volver a presentar una úlcera corneal en el mismo lugar, en ausencia de nuevos traumatismos.

La erosión corneal recidivante o queratalgia postraumática, se caracteriza por episodios repetidos de sensación

de cuerpo extraño, fotofobia, dolor y lagrimeo, aunque los signos clínicos oscilan entre ligeras molestias pasajeras, a veces con pequeñas erosiones corneales (microforme), hasta la presencia de dolor con grandes áreas de epitelio despegado o roto (Macroforme) (12).

Constituye un síndrome clínico frecuente en oftalmología, en el cual el epitelio presenta roturas y/ o despegamientos repetidos, debido a que la reepitelización de una erosión corneal no se ha producido correctamente y puede reabrirse la abrasión corneal meses o años después.

En la mayoría de casos, ocurre tras un episodio traumático, y en un porcentaje menor, de forma espontánea debido a distrofias corneales subyacentes, o secundarios a patologías sistémicas, como la diabetes mellitus, el síndrome de Cockayne y la epidermólisis ampollosa, y a enfermedades crónicas de la córnea, como la queratopatía bullosa, sicca y la hipoestesia corneal (13).

### **Aspectos medicolegales de interés.**

Las lesiones corneales, en muchas ocasiones, son banales, no entrañando dificultad en su interpretación médico-legal, ni en establecer el nexo de causalidad entre el agente vulnerante y la lesión.

No obstante, en ocasiones, las patologías previas o el diagnóstico de afecciones, como la úlcera corneal recidivante o queratalgia postraumática, dificultan la valoración.

Su aparición suele ser tardía tras el traumatismo ocular y su curso evolutivo es complejo, impredecible, con recidivas. Todo ello dificulta el establecimiento de la relación de causalidad con el traumatismo ocular previo, de ahí su interés medicolegal.

Además los traumatismos oculares provocan en muchos casos secuelas, con enorme repercusión personal, social, económica y laboral, estando el trauma ocular considerado como una de las causas de ceguera unilateral en el mundo (14).

En la evaluación médico-forense es imprescindible comprobar que se cumplen los criterios clásicos de valoración del nexo de causalidad. Es decir, el criterio etiológico, la relación topográfica entre agente y lesión, la relación entre la intensidad del traumatismo y gravedad del daño, la existencia de continuidad sintomática, y la exclusión de otras causas extrañas al accidente.

El criterio etiológico consiste en establecer la realidad y naturaleza del traumatismo, es decir la certeza del hecho traumático. Por ello es de suma importancia obtener y revisar el parte inicial de lesiones, para confirmar o descartar una patología traumática ocular. Así mismo, cuando se refiera una recidiva de la lesión inicial, se deberá estudiar el nuevo informe médico asistencial y relacionar ambos episodios, para ver si el segundo es independiente o guarda relación con el episodio traumático previo. El médico-forense debe establecer la compatibilidad de la lesión diagnosticada, en este caso la queratalgia, con la agresión referida.

El criterio topográfico es la relación entre la localización de la lesión y el punto de actuación del agente traumático.

El criterio cuantitativo consiste en establecer la relación entre la intensidad del traumatismo y el daño. La gravedad del daño producido debe ser proporcional a la intensidad con la que el agente lesivo ha actuado.

El criterio temporal es la relación entre el momento en el tiempo de actuación del traumatismo y la aparición de la lesión.

El criterio de continuidad sintomática, es la demostración de la existencia de un conjunto de síntomas/signos puente entre el momento de actuación del agente etiológico y la manifestación de la lesión.

El criterio de exclusión, hace referencia a que una vez descartadas previamente otras causas como productoras

de la lesión, es necesaria la demostración de la existencia de otra causa como productora exclusiva y plena del daño.

Así mismo hay que estudiar las Concausas, es decir, determinar la influencia que han tenido en el estado actual factores diferentes a la propia lesión como el estado anterior. Atendiendo a la cronología de las concausas, estas pueden clasificarse en:

Concausas preexistentes o estado anterior, que son factores fisiológicos o patológicos existentes previamente en el individuo antes de producirse la lesión, que actúan modificando o agravando la evolución de la lesión. Desde el punto de vista médico-legal y siguiendo a Palmieri las podemos dividir en fisiológicas, hereditarias, teratológicas, constitución biológica individual y estado patológico previo o concomitante a la acción lesiva.

Concausas concurrentes, simultáneas o contemporáneas, son aquellas que actúan de forma simultánea a la acción lesiva, incrementando la trascendencia del resultado final.

Concausas subsiguientes, posteriores o sobrevinientes, son las que aparecen con posterioridad a la producción de la lesión.

La evaluación de la influencia del estado anterior o antecedentes médicos previos, especialmente los oftalmológicos (para establecer si la etiología de la úlcera corneal es espontánea o violenta-traumática). Habitualmente las úlceras corneales centrales o paracentrales obedecen a una etiología traumática mientras que las úlceras corneales marginales o periféricas suelen ser debidas a enfermedades sistémicas, infecciosas o inflamatorias.

#### **APLICACIÓN A UN CASO**

Se expone un caso de un hombre de 50 años, que tras una contusión directa sobre el globo ocular, puñetazo, es diagnosticado de hematoma palpebral en ojo izquierdo, erosión en oreja izquierda, contusión en región occipital, conjuntiva eritematosa y úlcera corneal central en ojo izquierdo de 1 cm de diámetro, con fluotest positivo. El paciente refirió antecedentes médicos de Diabetes Mellitus en tratamiento con antidiabéticos orales, y ser portador de gafas debido a una miopía.

Se le realizó una glucemia capilar con resultado de 140 mg/dl. En el momento de la agresión era portador de gafas, que se rompieron. Se le administró en urgencias una gota de colirio ciclopléjico, se le ocluyó el ojo durante 24 horas, y se le prescribió tobramicina en pomada 3 veces al día. Se le citó para valoración oftalmológica al día siguiente, siendo imposible tomar la agudeza visual por fotofobia. La exploración reveló úlcera corneal en fase de cicatrización, y miosis. Se le prescribió oclusión ocular durante 48 horas junto con colirio ciclopléjico y ungüento oftálmico de gentamicina cada 8 horas.

A los 5 días se le realizó una nueva exploración oftalmológica, con Agudeza visual (AV) de OI (ojo izquierdo) (+1,0,75 \_130)= 1/3. La Biomicroscopía (BMC) de polo anterior fue normal, Fluotest negativo, tonometría ocular (TO) 16 mm Hg, y fondo de ojo (FO) tras dilatación normal. La tomografía óptica de coherencia (OCT) tampoco revelaba alteraciones de interés patológico. Se prescribe colirio de Dexametasona y pomada de Gentamicina cada 8 horas.

A los 12 días la exploración oftalmológica revela AV=0,7; Fluotest negativo; TO=15 mmHg; FO normal.

A los 27 días el oftalmólogo le da el alta médica, presentando en ese momento la siguiente exploración:

- Agudeza visual máxima con corrección: OD: 1, OI: 0,9
- Biomicroscopia: Dentro de la normalidad. Test de Fluoresceína negativo.
- Tensión ocular: 15mm Hg en ambos ojos.
- Fondo de ojo: Dentro de la normalidad.
- Motilidad ocular: Normal. No diplopia.

El informado denuncia la agresión, por lo que es citado para valoración de las lesiones por el médico-forense, siendo visto a los dos meses de la agresión, emitiendo el día del reconocimiento el Informe de Sanidad, debido a que las

lesiones ya habían curado. Se realiza la siguiente valoración:

Descripción del hecho: Agresión consistente en contusión ocular izquierda directa, puñetazo y posterior caída al suelo, con rotura de las gafas que portaba.

Lesiones: Hematoma palpebral ojo izquierdo, Erosión oreja izquierda, Contusión en región occipital, úlcera corneal central postraumática en ojo izquierdo.

Concausas Preexistentes o antecedentes previos: Diabetes Mellitus No Insulinodependiente, portador de gafas por Miopía.

Las lesiones tardaron en curar 27 días, ocasionando incapacidad para desarrollar su ocupación habitual (desempleado) 13 días, que fueron los días en que recibió tratamiento farmacológico. No precisó de estancia hospitalaria.

Las lesiones requirieron para alcanzar la sanidad: Una primera asistencia facultativa y vigilancia o seguimiento facultativo de sus lesiones consistente en oclusión ocular y pomada antibiótica y además Tratamiento posterior y diferenciado de la primera asistencia consistente en seguimiento por especialista en oftalmología y prescripción de colirio de dexametasona y pomada de gentamicina.

La curación fue sin defecto ni deformidad.

Al cabo de varios meses, el informado solicita una ampliación del Informe de Sanidad, alegando que no se ha contemplado en éste una secuela que se le diagnosticó trascurridos 11 meses de la agresión sufrida, consistente en una queratalgia postraumática y que acredita mediante informe médico.

Según informe médico de urgencias de un hospital público, el informado acude por presentar dolor y molestias en ojo izquierdo desde hace tiempo, refiriendo contusión ocular directa hace 11 meses. El resultado de la exploración por facultativo es de "Leve alteración epitelial en ojo izquierdo" y es diagnosticado de queratalgia postraumática, remitiéndole a su domicilio con la prescripción de lubricantes oculares, especialmente por la noche.

Tras la revisión de la documentación médica aportada, el médico-forense considera conveniente ratificarse en el Informe de Sanidad que emitió en su día, pero añade la secuela de queratalgia postraumática o úlcera corneal recidivante, describiéndola y la equipara por analogía con la secuela denominada alteración postraumática del iris, contemplada en el baremo que valora las secuelas producidas por los accidentes que generan una responsabilidad civil, cuyo rango de puntuación oscila entre 1-5 puntos, proponiendo en su valoración 1 punto, debido a la levedad de la lesión epitelial.

## DISCUSIÓN

La queratalgia postraumática o úlcera corneal recidivante es la aparición de una alteración del epitelio corneal, tras una úlcera corneal traumática previa, que ha curado.

El epitelio corneal es una barrera regular, resistente y rápidamente renovable gracias a una compleja organización. Está constituido por 5 capas de células epiteliales estratificadas y la zona basal del epitelio está formada por células cilíndricas que tienen una alta capacidad para dividirse y renovar todo el epitelio. Esta membrana tiene también unos complejos de unión intercelular fundamentales en mantener la adhesión del epitelio a la membrana de Bowman: son los hemidesmosomas y los filamentos, fibras y placas de anclaje, que penetran desde el citoplasma de las células epiteliales, hacia el interior de la membrana de Bowman (10,11).

El mecanismo de producción de la úlcera corneal postraumática, suele ser una contusión directa del globo ocular (puñetazo en el ojo, un pelotazo, golpe contra el salpicadero de un automóvil) (8), mientras que la nueva úlcera aparece sin haber sufrido nuevos traumatismos. No obstante, con relativa frecuencia el traumatismo se produce sobre un ojo previamente patológico, cuyo estado anterior podría ser conocido o no, complicando de esta manera su valoración (15).

Si en la valoración médico-forense del daño corporal es importante el conocimiento del estado anterior del lesionado, en la evaluación de las lesiones oftalmológicas es imprescindible, ya que el estado anterior o antecedentes médicos preexistentes podrán hacer variar las consecuencias habituales de dicho traumatismo. Por lo tanto para valorar una lesión ocular de probable etiología traumática, hemos de descartar siempre la existencia o coexistencia con una patología no traumática mediante la investigación del estado anterior. (8), ya que existen múltiples patologías sistémicas, que también podrían provocarla o al menos modificar su presentación o su curso.

En medicina legal, para determinar el nexo de causalidad entre un hecho traumático y la lesión diagnosticada, hemos de comprobar que se cumplen los criterios de causalidad, ejercicio no exento de dificultades.

Los criterios clásicos de valoración del nexo de causalidad incluyen establecer la realidad y naturaleza del traumatismo, es decir la certeza del hecho traumático o al menos la compatibilidad entre la agresión referida y la lesión diagnosticada, evaluación de la influencia del estado anterior, la relación topográfica entre agente y lesión, la relación entre la intensidad del traumatismo y gravedad del daño, la existencia de continuidad sintomática, y la exclusión de otras causas extrañas al accidente. Asimismo, las lesiones deben entrar en la categoría de las que la observación o la experiencia permiten considerar como efectos posibles del agente traumático.

Pero la realidad es que la naturaleza de la causalidad, no siempre es directa y total, aunque es lo más común, sino que puede ser cierta o por el contrario hipotética, total y única o parcial y diversa y por último puede ser bien directa o bien indirecta. (Rousseau, CL; Fournier, CL.)

En este caso el hecho lesivo traumático queda acreditado por la existencia del Parte de lesiones, que permite confirmar a posteriori la patología traumática y la denuncia efectuada.

El paciente presentaba los siguientes antecedentes médicos previos: Diabetes y Miopía. La Diabetes es una enfermedad metabólica que predispone a la aparición patología ocular. La afectación corneal más frecuente de la diabetes mellitus es la disminución de la sensibilidad corneal y la escasa respuesta cicatricial epitelial. Ambos conceptos están relacionados, dado que la hipoestesia corneal se correlaciona con el grado de sensibilidad vibratoria presente en el paciente, que a su vez ocasiona la falta de estímulo necesario para el crecimiento epitelial y la regeneración adecuada de las lesiones. Este hecho asociado a la existencia de anomalías en los hemidesmosomas y en la membrana basal engrosada del epitelio corneal, favorecen la aparición de queratitis punteadas superficiales, erosiones recidivantes o úlceras estériles neurotróficas (16). Con los medios disponibles actualmente no es posible descartar totalmente que la alteración epitelial diagnosticada al paciente tras 11 meses de la agresión, fuera única y exclusivamente una manifestación tardía de ésta. Ni el paciente ni el oftalmólogo hicieron referencia a patología ocular previa ni durante el periodo que trascurrió entre la aparición de la primera lesión y la queratalgia. Aunque las alteraciones oculares secundarias a la Diabetes indudablemente predisponen a este tipo de lesiones.

La relación topográfica entre agente y lesión, queda totalmente demostrada, ya que recibió un traumatismo ocular directo en el ojo izquierdo y la queratalgia postraumática también fue diagnosticada en el mismo ojo.

La relación entre la intensidad del traumatismo y gravedad del daño causado, también queda demostrada, ya la intensidad con la que se propinó el puñetazo fue suficiente para originar tanto un hematoma periorbicular como una úlcera corneal central.

La existencia de continuidad sintomática, aparentemente queda rota, debido a que la úlcera corneal producida tras el puñetazo curó a los 27 días. Aunque el paciente refirió cuando se le diagnosticó la queratalgia postraumática, la presencia de molestias oculares en el ojo izquierdo de larga evolución, no queda reflejado en el informe oftalmológico si las molestias llegaron a desaparecer o no tras la curación de la úlcera, o cuando volvieron estas a aparecer. Además la relación temporal entre el traumatismo y la úlcera recidivante es variable, ya que ésta puede manifestarse meses o años

tras el primer episodio y además su curso es impredecible. Los porcentajes de recidiva son muy variables dependiendo del tipo de estudio y los tratamientos aplicados (17). En este caso, se consideró que también se cumplía el criterio de continuidad sintomática.

Por último no existía constancia de la existencia de otras causas extrañas al traumatismo, por lo que fueron excluidas.

Las lesiones contusivas de polo anterior son una de las lesiones traumáticas más frecuentes en la práctica forense (18). Lo más habitual es que originen laceraciones palpebrales, equimosis periorbitales (ojo morado) o lesiones del iris, aunque también pueden producir daño ocular grave.

Las lesiones del iris, ya sean por contusiones directas o por heridas penetrantes, tienen especial interés para el médico forense, debido a que la iritis traumática, se diagnostica frecuentemente en un lesionado que ha recibido una contusión ocular. Es fundamental su intensidad, ya que puede suponer, desde una leve molestia que cure en tres o cuatro días sin impedimento y precisando tan solo de una primera asistencia, hasta originar una grave endoftalmitis que deje como secuela la pérdida funcional o incluso anatómica del ojo (18).

Es de gran importancia pericial hacer constar en el informe médico-forense de sanidad, el tiempo de curación/estabilización de las lesiones, desglosando dichos días en días impeditivos para su profesión o actividad habitual, día no impeditivos y días de estancia hospitalaria, si ha precisado de una primera asistencia y la necesidad o no de tratamiento posterior diferenciado de la primera asistencia.

Las lesiones contusivas de polo anterior, pueden dar lugar desde una leve equimosis palpebral (ojo morado) hasta un daño intraocular grave. Frecuentemente se produce edema corneal, con o sin abrasión corneal, un cierto grado de iritis traumática, puede haber hifema (hemorragia en la cámara anterior del ojo) y/o aumento de la presión intraocular (PIO). En general tan sólo precisan para su curación de una primera asistencia, si son leves, tardando en curar unos 7 días, con otros 3 de impedimento. Pero cuando son extensos, o se produce infección (úlceras corneales), el tiempo de curación se puede prolongar. Aunque estas lesiones se resuelven totalmente, en ocasiones pueden quedar secuelas como por ejemplo las cicatrices corneales (leucomas) que cuando afectan al área pupilar pueden reducir la agudeza visual, que hay que valorar.

Toda contusión ocular importante (puñetazo, pelotazo,...) ocasiona un cierto grado de iritis postraumática. Salvo casos muy leves, en general consideramos que precisan tratamiento médico, además de la primera asistencia. Pueden asociarse a lesiones intraoculares, por lo que es obligado revisar al lesionado al mes, realizándole una exploración de fondo de ojo bajo dilatación pupilar, para descartar complicaciones (18).

En el caso presentado, las lesiones tardaron en curar más de lo esperado, 27 días, ocasionando incapacidad para desarrollar su ocupación habitual (desempleado) 13 días, que fueron los días en que recibió tratamiento farmacológico y no precisó de estancia hospitalaria. Requirió de una primera asistencia facultativa, vigilancia o seguimiento facultativo de sus lesiones consistente en oclusión ocular y pomada antibiótica y además Tratamiento posterior y diferenciado de la primera asistencia consistente en seguimiento por especialista en oftalmología y prescripción de colirio de dexametasona y pomada de gentamicina. La curación fue sin defecto ni deformidad.

Otra secuela ocular típicamente postraumática es la erosión corneal recidivante o queratalgia postraumática, que se produce cuando la reepitelización de una erosión corneal no se ha producido correctamente y puede reabrirse la abrasión corneal meses o años después. Se manifiesta típicamente al despertarse por las mañanas, ocasionado un fuerte dolor ocular de tipo punzante, que obliga a ocluir nuevamente el ojo 24-48h, y a aplicar pomada antibiótica. Para los casos recidivantes hay varias opciones terapéuticas, entre ellas la punción del estroma anterior, el desbridamiento, la queratectomía fototerapéutica con láser excímer (PRK) y la utilización de lentes de contacto de vendaje (19).

En su ejercicio el médico-forense no suele encontrarse con casos similares al expuesto, en el que tras una úlcera corneal postraumática que cura sin secuelas, el lesionado es diagnosticado al cabo del tiempo de una queratalgia postraumática y se le solicita la inclusión de esta secuela en la valoración realizada tras la agresión previa. Por ello, se debe establecer con el máximo grado de certeza el nexo de causalidad de esta lesión con el traumatismo padecido meses antes.

Posiblemente la petición solicitada por el lesionado tenga relación con su antigua profesión, ya que desempeñaba un trabajo en el ámbito sanitario y por ello se le presuponen conocimientos médicos y en concreto oftalmológicos, que le hagan deducir que pudo existir relación o por el contrario el oftalmólogo asistencial se lo sugirió.

Habitualmente el médico-forense evalúa casos en los que han sido diagnosticadas úlceras corneales, pero en su casuística no constan casos de nuevos episodios de úlceras corneales en la misma persona o queratalgia postraumática.

Que la queratalgia postraumática sea diagnosticada o no, dependerá mucho, del diagnóstico realizado por el médico asistencial o el oftalmólogo. Así, si el diagnóstico es de úlcera corneal sin especificar nada más, y no se hace referencia en el informe a la existencia de úlceras previas o del antecedente traumático, es posible que nunca se llegue a plantear la existencia de un nexo causal, entre ambas lesiones, mientras que si el diagnóstico es de queratalgia postraumática, es obvio reflexionar sobre ello.

En esta ocasión, el diagnóstico oftalmológico, no siembra dudas, ya que no se ha limitado diagnosticar una alteración epitelial en el ojo izquierdo, o una úlcera corneal, sino que ha sido más explícito y ha utilizado el término de queratalgia postraumática, y ha hecho referencia a la agresión acontecida 11 meses antes, con lo que ha colaborado en el establecimiento de la causalidad.

El médico-forense deberá establecer esta relación valorando todos los criterios anteriormente expuestos, dentro del grado de certeza que le permitan el estudio de todos los datos que disponga en cada caso en concreto.

Un problema que se plantea frecuentemente en la evaluación del daño a las personas, es cómo valorar una secuela resultante de un hecho lesivo, no accidental. Entendiendo por secuela toda restricción anatómica o funcional de carácter permanente. Para ello y sistematizando existen fundamentalmente dos posibilidades, describir la secuela lo más claramente posible o utilizar las secuelas contempladas en alguno de los diversos baremos de los que disponemos.

Por su preceptiva utilización en la valoración del daño corporal derivado de los accidentes de circulación, y su amplio conocimiento en el ámbito judicial, se puede utilizar el baremo de accidentes de tráfico.

La Ley 34/2003 de 4 de noviembre de modificación y adaptación a la normativa comunitaria de la legislación de seguros privados, modificó la Tabla VI de la anterior Ley 30/95, que clasifica y valora las secuelas producidas por los accidentes que generan una responsabilidad civil, y demandar una indemnización por las lesiones padecidas (20).

Entre las secuelas novedosas que se introdujeron en el sistema ocular, se incluyó el Leucoma, que hay que valorarlo según la pérdida de campo visual, y las Alteraciones postraumáticas del iris, que se deben valorar según la pérdida de la agudeza visual debiendo añadir de 1 a 5 puntos en el caso de la existencia de un trastorno de la acomodación. Para Menéndez de Lucas, esta secuela carece de fundamento científico y además critica que entre las novedades no se han incluido secuelas oculares habituales como la erosión corneal recidivante (21). Además estas secuelas, no deben valorarse exclusivamente por la eventual y a veces mínima repercusión que puedan tener sobre la agudeza o sobre el campo visual.

En la interpretación médico-forense, a veces surge la cuestión de qué hacer, cuando la secuela no está descrita en el citado baremo. Es esos casos concretos, procederemos en primer lugar a describir detalladamente la secuela para después asignarle una puntuación por analogía con otra secuela que sí esté descrita en el baremo.

Las úlceras corneales tienen gran importancia por su posible repercusión en la visión y las secuelas que



acompañan la recuperación del paciente. A escala mundial, la cicatrización provocada por ulceración corneal constituye una de las principales causas de ceguera y de deterioro de la visión (22).

En el presente caso el médico-forense consideró conveniente ratificarse en el Informe de Sanidad que emitió en su día, pero añadió la secuela de Queratalgia postraumática o úlcera corneal recidivante, al quedar probada la relación de causalidad. Debido a que esta secuela no está reflejada en el baremo que valora las secuelas producidas por los accidentes de tráfico, se describió por analogía con la secuela denominada Alteración postraumática del iris, cuyo rango de puntuación oscila entre 1-5 puntos, proponiendo en su valoración 1 punto, debido a la levedad de la lesión epitelial y a la ausencia de alteraciones en la agudeza visual.

## CONCLUSIONES

El diagnóstico de síndrome de úlcera corneal recidivante o queratalgia postraumática, es decir, la desepitelización del epitelio corneal o la aparición otra úlcera en el mismo lugar donde se localizó la primera vez, aunque es frecuente en oftalmología, no es de presentación habitual en la valoración del daño corporal.

En la interpretación médico-legal de este síndrome, hay que tener en cuenta que se cumpla el nexo de causalidad o relación causa-efecto.

La queratalgia postraumática, aunque no es una secuela como tal, sino la recidiva de una úlcera corneal previa, debe valorarse como si de una secuela se tratara, ya que no se puede prever si se presentará en una o más ocasiones durante la vida de una persona tras el primer episodio inicial.

Para describir y valorar las secuelas en casos traumáticos, no accidentales, el médico-forense, puede utilizar el baremo de accidentes de tráfico, al ser una referencia muy conocida en el ámbito judicial.

En este baremo no se incluye la córnea, pero se contempla la secuela de alteración postraumática del iris, por lo que sugerimos que, en los casos en que la queratalgia postraumática quede demostrada, por analogía se proponga la secuela de alteración postraumática del iris, cuya horquilla de puntuación oscila entre 1 y 5 puntos.

En el presente caso, tras el estudio de los documentos médicos aportados y evaluados los criterios de causalidad, la queratalgia postraumática o úlcera corneal recidivante diagnosticada, se considera secundaria al traumatismo ocular directo sufrido once meses antes y por tanto es indemnizable.

## BIBLIOGRAFÍA.

1. Rocío Sánchez C. Trauma ocular. Cuad. Cir. 2008; 22: 91-97  
DOI:10.4206/cuad.cir.2008.v22n1-13
2. Landrián Iglesias B, et al. Consideraciones clínico-epidemiológicas de los traumatismos oculares. MEDICIEGO; 12 (supl.1), mar.2006.tab.
3. Martínez Reyes F, Haro Ávila, D. Diagnóstico y tratamiento de la contusión ocular y orbitaria. En Guía de Práctica Clínica GPC. México, Secretaría de Salud, 2010. [www.issste.gob.mx/guias\\_praticas\\_medicas/.../IMSS-424-10-ER.p...](http://www.issste.gob.mx/guias_praticas_medicas/.../IMSS-424-10-ER.p...)
4. Klopfer J, Tielsch JM, Vitale S, et al. Ocular trauma in the United States: eye injuries resulting in hospitalization, 1984 through 1987. Arch Ophthalmol. 1992; 110:838-42
5. Menéndez de Lucas, JA; Pera Bajo, FJ; Marote González RM. Valoración médico-forense del lesionado con patología oftalmológica. Rev esp med legal. 2008; 34(1):36-42.
6. Pérez García, Diley; et al. Utilidad del "Ocular Trauma Score" como herramienta de pronóstico visual en lesiones traumáticas oculares. Rev Cubana Oftalmol [online]. 2010, vol.23, n.2 [citado 2013-01-25], pp. 196-208. Disponible en: [http://scielo.sld.cu/scielo.php?script=sci\\_arttext&pid=S086421762010000200003&lng=es&nrm=iso](http://scielo.sld.cu/scielo.php?script=sci_arttext&pid=S086421762010000200003&lng=es&nrm=iso). ISSN 1561-3070.
7. León FA: Traumatismos oculares graves en España. 1ª ed. Editorial Doménech-Pujades SL. Barcelona, 1994. 25-71.

8. González García, JA. Consideraciones de interés médico-forense en oftalmología. Comunicación a las Terceras Jornadas Catalanas de Actualización en Medicina Forense. Barcelona. Noviembre 1995.
9. Menéndez de Lucas, JA. Valoración Médico Forense de los traumatismos del polo anterior. Traumatismos oculares en medicina forense. Sesiones CMF de Madrid. 13 de enero 2009.
10. Brito C, Sánchez A, Bueno J: Lentes de contacto terapéuticas en patología corneal. Manual en prensa. Zaragoza 1997.
11. Kenyon KR, Hersh PS: Corneal dystrophies. Duane' Ophthalmology. 1995.
12. Velarde JI et al. Erosión corneal recidivante en dos miembros de una familia con enfermedad de Marfan. Tratamiento con desepitelización y lente de contacto terapéutica. Rev.Esp.Contact.2005; 12:55-57.
13. Pérez S, Izaguirre L, Gonzalvo F, Sánchez A, Pinilla I, Brito C. Erosión corneal postraumática y en Distrofia epitelial: papel terapéutico de la lente de contacto. Rev esp de contactología. Tomo IX. Nº1. Año 1999.
14. Sixto Fuentes, Sahely et al. Caracterización clínico - epidemiológica de traumas oculares graves infantiles, Pinar del Río. Rev Ciencias Médicas [online]. 2010, vol.14, n.4 [citado 2013-01-12],pp.65-74.Disponible en:<[http://scielo.sld.cu/scielo.php?script=sci\\_arttext&pid=S1561-31942010000400007&lng=es&nrm=iso](http://scielo.sld.cu/scielo.php?script=sci_arttext&pid=S1561-31942010000400007&lng=es&nrm=iso)>. ISSN 1561-3194.
15. Moreno Cantero, F; Fagúndez Vargas, MA. Traumatismos oculares: aspectos médico-legales. Cuad Med Forense, 2002; Nº 29. Julio.
16. Zarranz-Ventura, J; E. De Nova, E; J. Moreno-Montañés,J. Manifestaciones corneales en las enfermedades sistémicas. An. Sist. Sanit. Navar. 2008; 31 (Supl. 3): 155-170.
17. Reidy JJ, Paulus MP, Gona S: Recurrent erosions of the cornea: Epidemiology and treatment. Cornea 200;19:767-771.
18. Menéndez de Lucas, JA. Lesiones traumáticas más frecuentes en la práctica forense. Valoración del daño en oftalmología. En Ponencia a las Terceras Jornadas Catalanas de Actualización en Medicina Forense. Barcelona. Noviembre 1995.
19. Arffa, RC. Enfermedades de la córnea. Grayson. Harcourt Brace ed., 1998.
20. Ley 34/2003 de 4 de noviembre de modificación y adaptación a la normativa comunitaria de la legislación de seguros privados. Tabla VI. Madrid: Mapfre; 2004.
21. Menéndez de Lucas, JA. Crítica constructiva a las recientes modificaciones del baremo para valoración de las secuelas oculares de los accidentes de tráfico. Studium Ophthalmologicum-Vol.XXII-Nº1-2004:49-51.
22. Barrera Garcel, BR et al. Algunas consideraciones actuales sobre las úlceras corneales. MEDISAN [online]. 2012, vol.16, n.11, pp. 1773-1783. ISSN 1029-3019.

## ANEXO

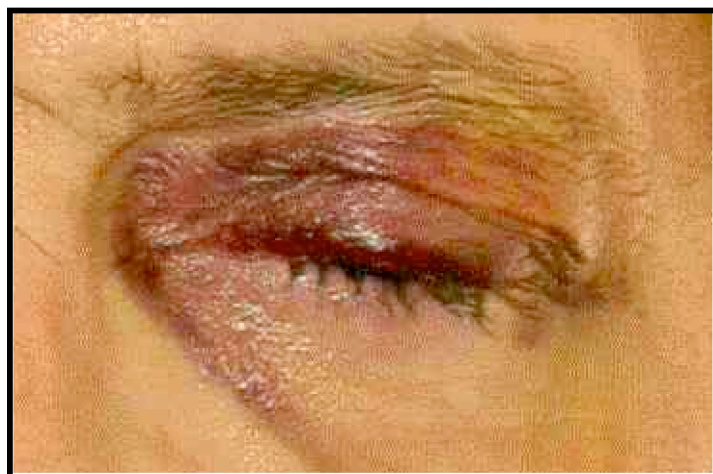

Foto 1. Hematoma periorbicular

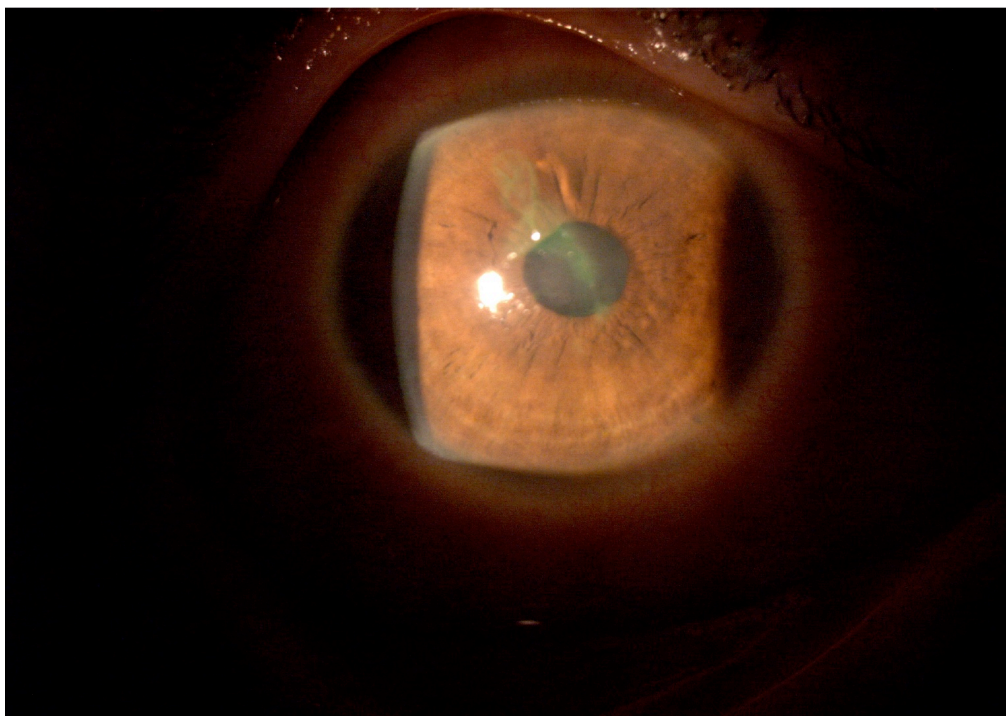


Foto 2. Desepitelización corneal central espontánea tras un traumatismo ocular.

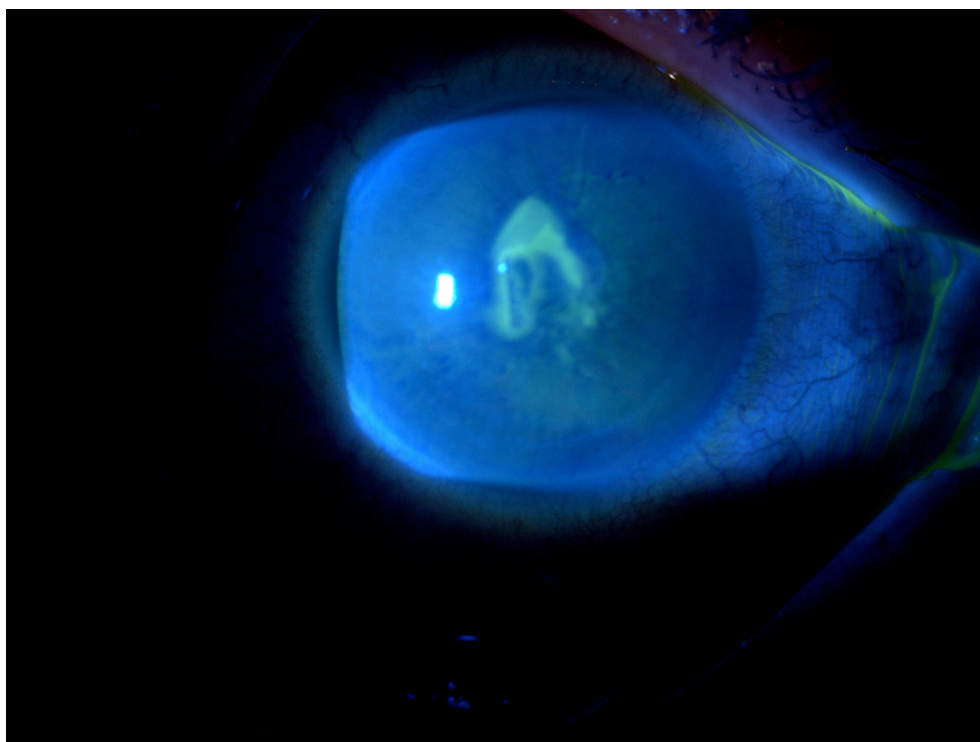


Foto 3. Desepitelización corneal. Fluotest positivo

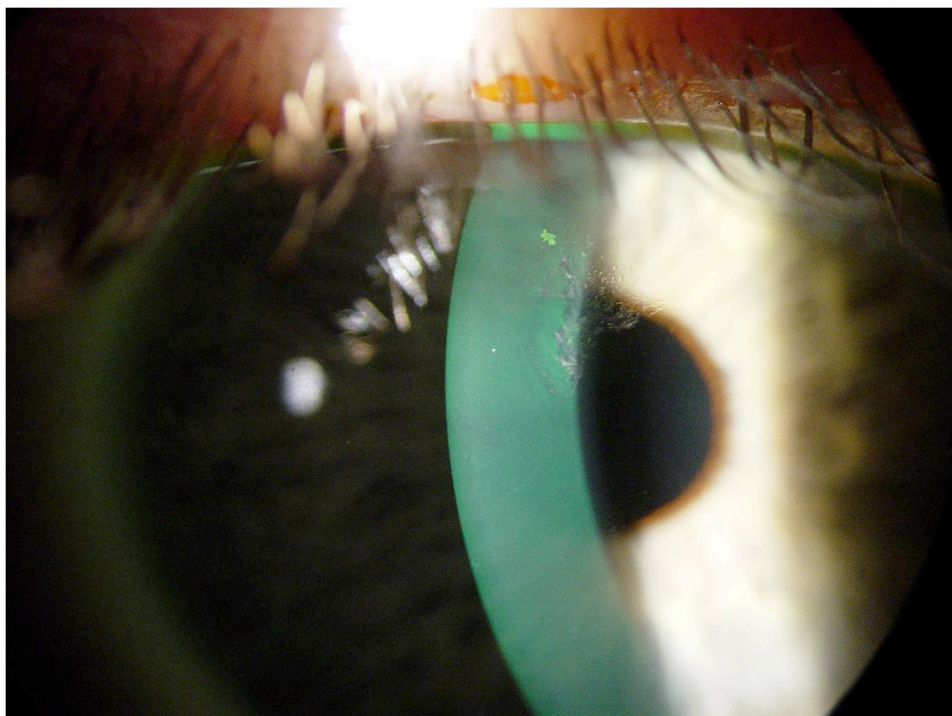


Foto 4. Defectos en la epitelización corneal leves en paciente con erosión corneal recidivante. (Imagen cedida por Dr. Baltasar Moratal Peiró. Hospital General Universitario de Valencia)

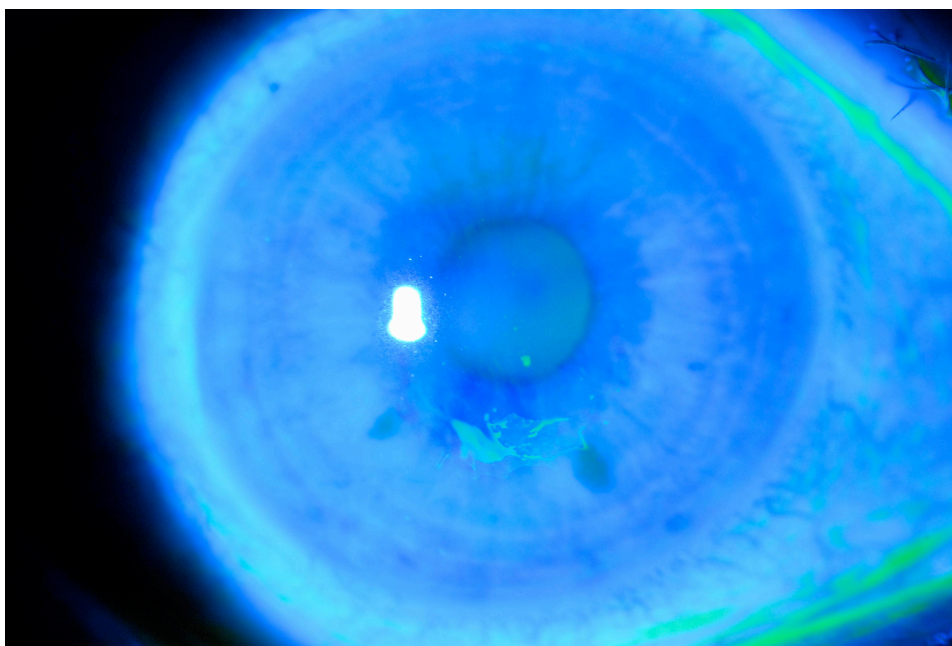


Foto 5. Defecto en la epitelización corneal visto bajo tinción con fluoresceína y luz azul cobalto. (Imagen cedida por Dr. Baltasar Moratal Peiró. Hospital General Universitario de Valencia)