

ENFERMEDADES NEUROCUTANEAS

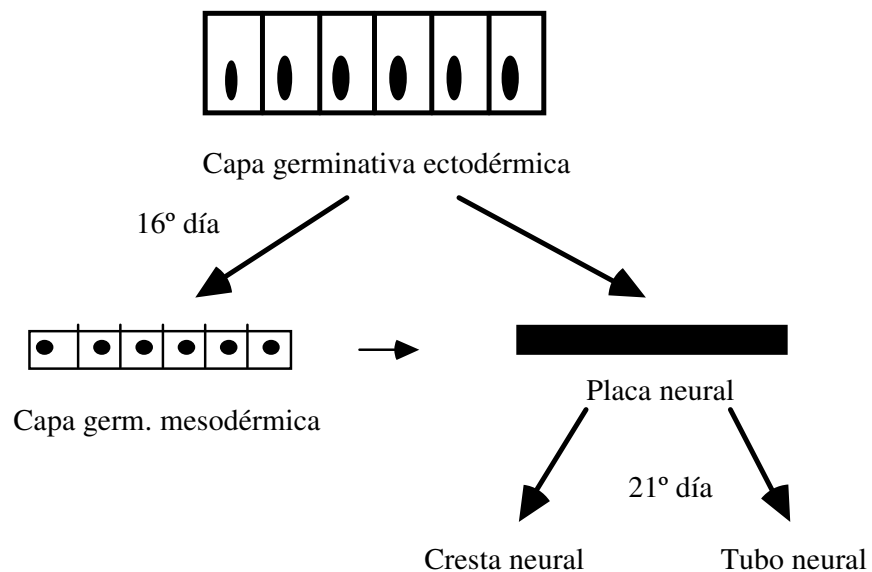
La dermatología no es una especialidad particular y aislada de la medicina. A partir de alteraciones cutáneas pueden diagnosticarse o predecirse enfermedades de otros órganos o sistemas, como es el caso de las enfermedades neurocutáneas. El S.N. en el recién nacido, por su inmadurez, resulta difícil de explorar y algunas lesiones cutáneas pueden contribuir al diagnóstico de alteraciones neurológicas presentes o futuras.

Las enfermedades neurocutáneas son aquellas que asocian una patología cutánea y una patología neurológica.

La capa germinativa ectodérmica da lugar al mesodermo y a la placa neural, en parte derivada también del mesodermo; por consiguiente, las células derivadas de estas estructuras, como son la piel, sistema nervioso y sistema vascular, poseen algunas características comunes, con un predominio ectodérmico o mesodérmico, que las puede hacer simultáneamente vulnerables a diferentes trastornos del desarrollo o a agentes patógenos.

ENFERMEDADES NEUROCUTANEAS

(Antecedentes)



PATOGENIA.-

Una serie de mecanismos patogénicos pueden considerarse como probables en la aparición de enfermedades neurocutáneas:

- a. **Retraso o defecto en el crecimiento de la cresta neural:** da lugar a un déficit de las células que se originan a partir de la misma, como son células ganglionares de raíces posteriores, células ganglionares simpáticas, células de Schwann, melanocitos, etc. Tal es el caso del "*síndrome de la cresta neural del lactante*".
- b. **Alteraciones de las células de Schwann o de los fibroblastos endoneurales** interfieren la transmisión axónica. En la piel, rica en ramificaciones y plexos nerviosos, se generarán gran cantidad de tumores nerviosos.
- c. **Trastornos de los melanocitos:** El melanoblasto parece migrar a partir de la cresta neural hacia piel, meninges, coroides y oído interno. La alteración en el desarrollo de la cresta neural generará la aparición de manchas pigmentarias y tumores pigmentarios.
- d. **Trastornos evolutivos de las estructuras vasculares:** Las malformaciones vasculares pueden ser abundantes en piel y sistema nervioso, debido al origen común de la piel, sistema nervioso y sistema vascular.
- e. **Trastornos de la bioquímica celular:** Se han descrito más de 100 enfermedades del sistema nervioso determinadas genéticamente, cuyo defecto enzimático afecta también a piel, sangre y otros tejidos.
- f. **Denervación cutánea motora, sensorial o autónoma:** da lugar a alteraciones cutáneas, como son palidez trastornos de la secreción sudoral y sebácea, etc.

CLASIFICACION DE LAS ENFERMEDADES NEUROCUTANEAS.-

Las enfermedades neurocutáneas se pueden clasificar atendiendo a su etiopatogenia en cuatro grupos:

- 1º. GRUPO: **Defecto embriogénico (Neurocristopatías)**
- 2º. GRUPO: **Enfermedades que afectan piel y sistema nervioso:** diabetes, arsenicismo, porfiria variegata, infecciones (meningitis), etc.
- 3º. GRUPO: **Enfermedades del S.N.** que secundariamente afectan a la piel: herpes zoster, trastornos tróficos por parálisis, etc.
- 4º. GRUPO: **Enfermedades de la piel** que secundariamente afectan al S.N.: picaduras, herpes simple, algunos tumores de la piel tienen una especial predilección por metastatizar en el S.N.C., como el melanoma maligno.

En esta lección nos ocuparemos únicamente de las enfermedades neurocutáneas por un defecto embriogénico, denominadas neurocristopatías.

NEUROCRISTOPATIAS

Definición.-

Podemos definir las neurocristopatías como un grupo de enfermedades que presentan como rasgo común la existencia de un defecto evolutivo subyacente de la cresta neural, originado durante el periodo embrionario y que afecta tanto a las células de la piel como las del sistema nervioso. Ambas anomalías, una vez desarrolladas, coexistirán y evolucionarán de forma paralela, sin que exista una interacción directa entre las mismas. Aunque se admite que se pueden afectar en grado distinto las tres hojas embrionarias, la combinación de lesiones ectodérmicas con mesodérmicas son las más frecuentes.

Estas afecciones han sido también denominadas "facomatosis", término introducido en los años 20 por Van der Hoeve, para designar un grupo de afecciones de carácter hereditario que presentaban manchas en el fondo del ojo. Esta denominación está hoy en desuso, ya que atendía a una clasificación a partir de la presencia de un síntoma, pero con la incorporación de nuevas entidades a este trastorno, que no presentan facomas, se justifica la denominación actual de "neurocristopatías".

Las enfermedades neurocristopáticas pueden dividirse en 10 entidades o grupos:

1. Neurofibromatosis
2. Esclerosis tuberosa
3. Anomalías vasculares
4. Anomalías pigmentarias
5. Neoplasias endocrinas múltiples
6. Enfermedades eruptivas congénitas
7. Ictiosis congénitas
8. Alteraciones de la elasticidad de la piel
9. Enfermedades neurocutáneas del desarrollo
10. Anomalías del desarrollo

En esta lección consideramos como más importantes las tres primeras, ya que las anomalías pigmentarias se estudian en parte en otros capítulos, pero conviene recordar su posible asociación con anomalías del S.N. La neurofibromatosis y esclerosis tuberosa tienen un predominio ectodérmico, mientras que las malformaciones vasculares tienen un predominio mesodérmico.

1. NEUROFIBROMATOSIS DE VON RECKLINHAUSEN

Descrita por Von Recklinhausen en 1882. En 1956, Crowe realiza un análisis completo de la información genética.

Definición.-

Enfermedad de transmisión genética más frecuente entre los humanos, de carácter autosómico dominante. Los casos esporádicos se deben a una mutación genética o a una información inadecuada sobre la paternidad. El cuadro clínico está constituido por manchas café con leche y tumores nerviosos o hamartomas en piel, sistema nervioso, huesos, glándulas endocrinas y en ocasiones en otros órganos. Atendiendo al predominio o combinación de las lesiones, Riccardi, en 1982, la subdivide en ocho tipos diferentes, siendo la forma clásica de presentación la neurofibromatosis periférica o tipo I, que constituye el 85 - 90 % de los casos.

Epidemiología.-

Su frecuencia oscila entre 30 a 40 casos por cada 100.000 nacidos. Afecta a todas las razas y es algo más frecuente en los hombres.

En el 50 % de los casos existen antecedentes familiares. Al parecer, cuando los padres son mayores de 35 años tienen doble riesgo de tener un niño con una nueva mutación; en cambio, la edad avanzada de las madres no parece tener ningún significado. La fertilidad de los pacientes afectados de neurofibromatosis es baja debido a que entre ellos existe un 60-80% de solteros o se encuentra una edad avanzada en los matrimonios de estos enfermos.

Etiología, patogenia y anomalías genéticas.-

La enfermedad parece ser el resultado de un gen anormal. La patogenia no ha sido esclarecida. Los elementos celulares de la cresta neural muestran una proliferación focal excesiva.

Barker en 1987, utilizando marcadores de DNA, encuentra que el locus involucrado en la neurofibromatosis periférica se encuentra localizado en la región policentromérica del **cromosoma 17** (Nf. tipo I), lo que podría ser de utilidad en el diagnóstico prenatal de la neurofibromatosis. Alteraciones en el cromosoma 22 se han encontrado en la forma acústica bilateral de neurofibromatosis (Nf. tipo II)

Manifestaciones clínicas.-

Subtipos de Neurofibromatosis	
NF1	Forma clásica de Von Recklinhausen
NF2	Schwannoma acústico
NF3	Mezcla
NF4	Variante
NF5	Manchas café con leche, neurofibromas o ambos en un dermatomo
NF6	Solo manchas café con leche
NF7	Comienzo tardío
NF8	No especificada de otra manera

Debido a su gran polimorfismo clínico, describiremos la **forma clásica de neurofibromatosis, Nf. periférica o tipo I**, que muestra patrones comunes a las diferentes formas clínicas de la enfermedad. El cuadro clínico está constituido por manifestaciones cutáneo-mucosas, que son las de mayor interés dermatológico, manifestaciones neurológicas, oftalmológicas, esqueléticas, endocrinas, etc.

A. Manifestaciones cutáneo-mucosas.-

Manchas café con leche, lesiones pigmentadas, neurofibromas y prurito.

El prurito es un síntoma que frecuentemente aquejan los pacientes de Nf., puede incrementarse con la edad y con el embarazo. Se agrava con el calor y disminuye con el baño o ducha, mejora con antihistamínicos H₁; probablemente sea debido al gran número de mastocitos en los neurofibromas.

1. Manchas café con leche:

Aparecen en el 90 % de las neurofibromatosis, bien con el nacimiento o desde el 1º año de la vida y aumentan hasta la pubertad. Un 10 % de la población las presenta, pero para que sean

significativas de Nf. **su número ha de ser mayor de 6 y su tamaño mayor de 15 mm. después de la pubertad o mayor de 5 mm. antes.** Se trata de máculas de distribución irregular, de color marrón claro, a veces con diversos tonos, bien delimitadas, ovales, de borde liso o irregular. Su eje mayor se suele disponer siguiendo las líneas de clivaje. En ocasiones tienen una forma similar a la del hígado.

2. Lesiones pigmentadas:

Pueden encontrarse lesiones hiperpigmentadas en forma de léntigos de unos mm. de diámetro, distribuidas de manera difusa, apareciendo con el nacimiento o en el primer año de la vida, o bien localizadas en flexuras, especialmente en ingles y en axilas ("**pecosidad axilar o signo de Crowe**"), que aparecen después del 1º año. La pecosidad axilar se considera patognomónica de la enfermedad, hasta el punto de que individuos muy pecosos no suelen presentarlas en las axilas.

Se han descrito también otros tipos de manchas menos características de Nf.: máculas melanóticas palmares y plantares en escaso número, máculas rojoazuladas que aparecen alrededor de la pubertad y localizadas generalmente en tronco, máculas pseudoatróficas, que suelen estar presentes en el nacimiento, del color de la piel normal, etc.

3. Neurofibromas:

Los neurofibromas son tumores compuestos por fibroblastos endoneurales y células de Schwann, afectan prácticamente siempre a la piel, aunque pueden encontrarse en nervios periféricos más profundos y en las raíces nerviosas, vasos inervados por el sistema nervioso autónomo e incluso vísceras.

Su edad de aparición suele ser a partir del 5º año o durante la pubertad. Aumentan en número y tamaño, de forma que alrededor de los 50 años suelen haber centenares. Adoptan fundamentalmente tres aspectos clínicos: neurofibromas cutáneos, neurofibromas plexiformes y neurofibromas subcutáneos.

a. Neurofibromas cutáneos, Molusco fibroso o Fibromas blandos:

Aparecen principalmente en tronco, generalmente múltiples e incluso incontables, pero pueden encontrarse en cualquier zona del cuerpo, cara, planta de pies, párpados. Su forma es redondeada u ovoide, sesil o pedunculada. El tamaño oscila entre unos mm. o varios cm. La coloración generalmente es la de la piel circundante o amarillo-rojizos. Su consistencia es blanda, su superficie es lisa y en ocasiones arrugada. Cuando se comprimen desaparecen dentro de un ojal ("fenómeno del ojal o del timbre").

b. Neurofibromas plexiformes:

Son neurofibromas voluminosos, flácidos, de crecimiento elefantiásico, lo que se denomina elefantiasis neurofibromatosa, recubiertos de piel coloreada o marrón oscura, superficie blanda y

arrugada, surcada por pliegues habitualmente vellosos. La palpación revela en su interior nódulos firmes o cordones plexiformes, dando una sensación de bolsa llena de gusanos. Se pueden localizar sobre párpados, orejas, nuca, miembros, nalgas, etc. Un célebre caso histórico es el "Hombre Elefante", Jon Merrick.

c. Neurofibromas subcutáneos:

Aparecen en el tejido celular subcutáneo, apenas hacen protusión. Suelen localizarse en brazos, muslos, cuello y costado. Generalmente unidos al trayecto de un nervio, dando el aspecto de un collar de perlas. Su consistencia es firme, pueden ocasionar parestesias y ocasionalmente dolor agudo.

Pueden encontrarse con menor frecuencia otros tumores, como schwannomas y nevoxantoendoteliomas.

B. Manifestaciones neurológicas.-

La Nf. de Von Recklinhausen es el desorden genético más común que afecta al sistema nervioso.

Las manifestaciones neurológicas se encuentran generalmente relacionadas con **tumores nerviosos, que se observan en el 20-25 % de casos de Nf.**, como son:

1. Tumores intracraneales: tumores gliales, astrocitomas, gliomas del nervio óptico, neurinomas acústicos muy frecuentes en el adulto y rara vez unilaterales.
2. Tumores de los nervios periféricos: neurofibromas.
3. Cefalea, déficit intelectual, crisis epilépticas, trastornos del lenguaje, etc.

C. Manifestaciones oftalmológicas.-

La afectación del iris está constituida por los "**nódulos de Lisch**", frecuentes y quizás patognomónicos, **aparecen en el 90 % de la Nf. periférica**. Son nódulos de aspecto gelatinoso, cupuliformes y avasculares, localizados en cualquier parte de la superficie del iris. Su coloración varía entre el amarillo claro y marrón. Están compuestos por melanocitos engrosados y fusiformes. Otros tumores pueden encontrarse en las diferentes estructuras del globo ocular.

D. Manifestaciones esqueléticas.-

El sistema esquelético deriva del mesodermo y se encuentra frecuentemente involucrado en forma de macrocráneo, displasia esfenoidal, cifoescoliosis, etc.

E. Anomalías endocrinas.-

La **pubertad precoz** constituye la anomalía endocrina más común de la neurofibromatosis, generalmente es de origen central.

La existencia de crisis hipertensivas nos debe hacer sospechar la existencia de un **feocromocitoma** que aparece en un 4% de los casos. También se han descrito asociaciones con neoplasias endocrinas múltiples.

Pueden encontrarse tumores viscerales, vasculares, urológicos, fundamentalmente relacionados con tumores de los filetes nerviosos de estos órganos.

Diagnóstico de la Neurofibromatosis.-

El diagnóstico se establece por la existencia de **manchas café con leche** y **tumores cutáneos**, a los que se añaden los **antecedentes familiares**. Los criterios de **certeza diagnóstica** son los siguientes:

Presencia de dos o más de los siguientes signos:

1. Más de 6 manchas café con leche
2. 2 o más neurofibromas o 1 plexiforme
3. Pecosidad axilar, signo de Crowe
4. 2 o más nódulos de Lisch
5. Glioma óptico
6. Lesiones óseas distintivas
7. Familiar de primer grado con Nf.

En la práctica clínica el 80 % de los casos se diagnostican por la existencia de manchas café con leche con las características que hemos comentado.

El diagnóstico prenatal se apunta como una posibilidad, con la comprobación de la alteración cromosómica.

Pronóstico de la Neurofibromatosis.-

La mortalidad es mayor que en sujetos no afectados, debido a degeneración maligna y compromiso del S.N.C.

Tratamiento de la Neurofibromatosis.-

Los cuatro principales elementos terapéuticos son:

- cirugía: extirpación de neurofibromas dolorosos

- tratamiento sintomático
- apoyo a los familiares y pacientes
- consejo genético

El consejo genético es sencillo:

Para la descendencia hay un riesgo de recurrencia del 50%, con un riesgo de un 25% a 30% de enfermedad moderada o grave. En el caso de un individuo sin lesiones, hermano o hijo de un paciente de Nf., el riesgo de tener descendencia con neurofibromatosis es el mismo que el de la población en general.

2. ESCLEROSIS TUBEROSA

Descrita por **Bourneville** en 1880 y posteriormente **Pringle** en 1890.

Definición.-

Enfermedad congénita hereditaria caracterizada por:

- angiofibromas
- epilepsia
- retraso mental

En 1911, Sherlock introdujo el término de "**epiloia**", para describir este cuadro asociado a tumores cerebrales y de otros órganos.

Epidemiología.-

Se trata de una enfermedad autosómica dominante con alta penetrancia, pero con gran variabilidad de expresión, de forma que un padre afecto con inteligencia normal puede tener un hijo afecto con severo retraso mental; además, en ocasiones, no aparece ningún signo hasta la adolescencia o principio de la edad adulta por lo que resulta difícil diferenciar los descendientes afectados de los que no lo están, por esto sería importante llegar a un diagnóstico genético para aconsejar sobre la descendencia.

Su frecuencia oscila entre 5 a 7 por cada 100.000 nacidos. Afecta por igual a todas las razas y ambos sexos. Los casos aislados se atribuyen a una mutación genética cuya tasa es del 75% de los casos

Relación Esclerosis tuberosa / Epilepsia:

- En los individuos afectados sin epilepsia: el retraso mental aparece en el 50 % de los casos.
- En los individuos afectados con epilepsia: el retraso mental aparece en el 80% de los casos.
- De cada 1000 deficientes mentales existen 1 a 7 casos de esclerosis tuberosa.
- Los ataques epilépticos aparecidos en el primer año de la vida se deben un 20% a esclerosis tuberosa.

Etiología, patogenia y anomalías genéticas.-

Su causa es genética y la patogenia se desconoce.

Las lesiones afectan a células derivadas del ectodermo y mesodermo. En el interior de las lesiones las células aparecen anormales en cuanto a tamaño y cantidad e incluyen células de diferentes tipos (fibroblastos, angioblastos, neuroblastos, etc.)

Al parecer existiría un defecto inhibitorio del crecimiento, pero en parte mantenido bajo control, ya que es rara la transformación maligna de las lesiones.

En 1987, utilizando marcadores de DNA, se descubre que el locus involucrado se encuentra en el brazo largo del **cromosoma 9**, posteriormente se ha encontrado a nivel del cromosoma 16. El diagnóstico prenatal aparece como posible en un futuro.

Manifestaciones clínicas.-

La enfermedad aparece generalmente **antes de los 5 años, rara vez con el nacimiento**; existen casos de aparición en la adolescencia y edad adulta.

A. Manifestaciones cutáneas.-

Aparecen en el **60 a 70 % de los casos**.

Las lesiones cutáneas patognomónicas pueden ser de cuatro tipos: angiofibromas, fibromas periungueales, "piel de chagrin" o "piel de zapa" y máculas hipocrómicas.

1. Angiofibromas.-

Los angiofibromas generalmente aparecen entre los 3 y 10 años y aumentan hasta la pubertad. Se encuentran en el 60 a 90 % de los pacientes. Su localización es facial, a nivel de pliegue nasolabial, mejillas, mentón y en ocasiones frente y cuero cabelludo.

Son pápulas telangiectásicas, duras a la palpación, de 1 a 10 mm. de diámetro; pueden ser extraordinariamente numerosas y rara vez se agrupan formando grandes placas. Histológicamente se caracterizan por fibrosis dérmica, dilatación de capilares y glándulas sebáceas atroficas.

Estos angiofibromas pueden localizarse en región subungueal o periungueal y reciben el nombre de fibromas periungueales o **tumor de Köenen**. Generalmente aparecen en la pubertad y se encuentran en el 50% de los pacientes. Son pápulas de coloración rosada de 5 a 10 mm. de diámetro, frecuentemente múltiples.

2. ***Piel de chagrin o de zapa.-***

Generalmente aparece después de la pubertad. Se encuentra en el 70 a 80 % de casos de esclerosis tuberosa. Se localizan en región lumbosacra. Son áreas de piel plana o ligeramente elevada con aspecto de piel de "cerdo" o de "naranja". Su tamaño varía entre unos pocos mm. o más de 10 cm. Histológicamente representan placas de fibrosis subepidérmica.

3. ***Máculas hipocrómicas.-***

Suelen ser el primer signo cutáneo de la esclerosis tuberosa. Pueden encontrarse con el nacimiento o en la primera infancia. Se encuentran en el 85 % de los casos. Si bien son significativas, no son patognómicas de la enfermedad, pero pueden sugerir el diagnóstico correcto en un niño con convulsiones. Se localizan en el tronco y miembros. Son máculas hipocrómicas, lanceoladas, en "**hoja de fresno**", de 1 a 3 cm. de diámetro mayor. Su número varía entre unas pocas y un centenar. A la luz de Wood (360 nm) se hacen más visibles, ya que la melanina absorbe esta longitud de onda y hace destacar las zonas carentes de ella. Cuando se encuentran en zonas pilosas aparecen como mechones blancos.

4. ***Otras lesiones.***

Ocasionalmente pueden encontrarse manchas café con leche, fibromas blandos, hiperplasia gingival y hemangiomas planos.

B. Manifestaciones extracutáneas.-

1. Sistema nervioso central:

- a. **Tumores tuberosos corticales:** visibles radiológicamente. Se encuentran en el **80 %** de los pacientes y son el marcador patognomónico de esclerosis tuberosa cerebral. Suelen presentar depósitos de calcio en el 50% de los casos. Suelen tener un tamaño superior a 3 cm. Son hamartomas que pueden sufrir transformación neoplásica.
- b. **Epilepsia:** Aparece en el **70 %** de los casos de esclerosis tuberosa y en casi todos aquellos que presentan retraso mental. Los ataques epilépticos comienzan generalmente durante la infancia y pueden preceder durante años a las lesiones cutáneas. Los ataques, al principio focales, suelen hacerse más frecuentes y severos y pueden haber periodos de remisión.
- c. **Retraso mental** en el **50-80%** de los casos.

2. Otras lesiones:

Oculares (gliomas, manchas hipocrómicas), cardíacas (**rabdomiosarcomas en el 45%** de los pacientes y pueden ser causa de muerte en la infancia), tumores y quistes en otros órganos.

Diagnóstico de la Esclerosis Tuberosa.-

Los casos con sintomatología completa son de fácil diagnóstico. La historia familiar y la búsqueda de lesiones cutáneas, incluyendo la luz de Wood, pueden ser de ayuda ante una epilepsia inexplicada.

Osborne propone el siguiente cuadro diagnóstico:

Diagnóstico de seguridad (con un solo síntoma):

- De interés en Dermatología:

- manchas chagrin
- Tumor de Köenen
- Angiofibromas faciales

- Hamartoma retiniano
- Nódulos gliales subependimales
- Angiolipomatosis renal

Diagnóstico de presunción:

máculas hipocrómicas + una manifestación extracutánea

El **diagnóstico prenatal** parece comenzar a ser posible con la constatación de alteraciones a nivel del cromosoma 9 y 16.

Pronóstico de la Esclerosis Tuberosa.-

La expectativa de vida de los casos completos desarrollados en la infancia es muy pobre:

- 3 % mueren en el primer año
- 28 % mueren antes de los 10 años
- 75 % mueren antes de los 25 años

La muerte se debe a epilepsia, infección intercurrente, tumor, fallo cardiaco o fibrosis pulmonar.

El pronóstico en la esclerosis tuberosa aparecida en el joven o adulto es impredecible.

Tratamiento de la Esclerosis Tuberosa.-

- Consejo genético es difícil por la variabilidad de su expresión.
- Terapéutica anticonvulsiva estándar.
- Cirugía según el grado de compromiso vital.
- Los angiofibromas cutáneos pueden ser tratados mediante dermoabrasión.

3. MALFORMACIONES VASCULARES

El tercer grupo de las neurocristopatías lo constituyen las malformaciones vasculares, que tienen un **predominio mesodérmico**.

1. ANGIOMATOSIS TRIGEMINO-CRANEAL o SINDROME STURGE-WEBER-DIMITRI.-

Afección, al parecer, autosómica dominante con penetrancia variable. Se caracteriza por la presencia desde el nacimiento de una **mancha facial vascular, color vino de Oporto, localizada en la rama oftálmica del trigémino, asociada a angiomatosis homolateral leptomeníngea** con calcificaciones y puede asociarse a epilepsia de comienzo precoz. La superficie del angioma es lisa, aunque pueden existir pápulas vasculares que hacen irregular su superficie.

Cuando el nevus se localiza por debajo del párpado superior la afectación cerebral es rara; por lo que, en este caso, a la enfermedad es más adecuado denominarla "nevus flameus", que enfermedad de Sturge-Weber.

Las manifestaciones oculares se caracterizan por la posible existencia de un angioma coroideo en el polo posterior en hasta un 30% de los casos y glaucoma en 1/3 de los casos.

La radiografía del cráneo muestra **calcificaciones lineales** que dibujan las circunvoluciones de la corteza parieto-occipital.

El retraso mental puede no existir o ser mínimo y posteriormente progresar.

La manifestación completa de la enfermedad es rara. Las manifestaciones intracraneales son las que marcarán el pronóstico.

La distribución trigeminal de la mancha vascular podría ser debida a una coemigración de la red vascular de la piel y el nervio trigeminal subyacente durante la embriogénesis; pero esto está en contradicción con la existencia, relativamente frecuente, de manchas rojo-vinosas en dermatomas contralaterales.

Tratamiento.-

Empleo de cremas cosméticas. El tratamiento con láser, aunque es un tratamiento largo, puede ofrecer buenos resultados

2. HEMANGIOMAS DERMATOMICOS CON MALFORMACIONES ESPINALES.-

Constituyen la representación del Síndrome de Sturge Weber a nivel de la médula espinal. Se caracteriza por la existencia de hemangiomas de la médula espinal acompañados de nevus vasculares del dermatomo correspondiente, especialmente en brazos y tronco (cuando se asocia a aumento del tamaño en la extremidad por dilataciones venosas superficiales, constituye el **síndrome de Klippel-Trénauney-Weber**). Pueden dar alteraciones neurológicas y hemorragia.

3. TELANGIECTASIA FAMILIAR (Enf. de Osler-Rendu-Weber).-

Autosómica dominante. Constituida por pápulas angiomasos de unos mm. que afectan piel, mucosas, tubo gastrointestinal y en ocasiones SN, pueden dar lugar a hemorragias más o menos aparentes.

4. ATAXIA - TELANGIECTASIA (Enf. de Louis-Bar).-

Enfermedad autosómica recesiva, con alteración en el **cromosoma 14** acompañada de **inmunodeficiencia**, lo que condiciona un progresivo deterioro general y **alta incidencia de malignidad**.

Se caracteriza por ataxia a los pocos meses del nacimiento, **telangiectasias conjuntivales y cutáneas** localizadas en pabellones auriculares y en otras áreas, generalmente fotolocalizadas.

La incidencia de malignidad en los familiares es cinco veces superior a la de la población normal.

5. HEMANGIOMA DEL CEREBELO Y LA RETINA.-

Autosómica dominante, asocia angiomatosis retiniana, hemangioma del cerebelo y mancha vascular occipito-cervical

APROXIMACION PRÁCTICA AL TEMA.-

Concluimos esta lección recordando que ante un recién nacido con anomalías en la piel, su identificación puede ayudar a predecir una posible anomalía del sistema nervioso, ya que este es todavía inmaduro y el examen neurológico es muy limitado. Entre estas anomalías citaremos:

- Lesión cutánea en la línea media
- Malformaciones cráneo-faciales
- Malformaciones vasculares
- Discromías: acromias e hiperacromias
- Anomalías de la sudoración
- Sensibilidad a la luz
- Ictiosis

Del mismo modo, cuando aparecen alteraciones neurológicas en el adulto, el examen de la piel nos puede ayudar al diagnóstico:

- Crisis epilépticas: alteraciones de la pigmentación o de capilares
- Retraso psicomotor: alteraciones cutáneas
- Paresia espástica: albinismo, ictiosis
- Trastornos agudos o irritación meníngea: toxicodermia o infecciones