

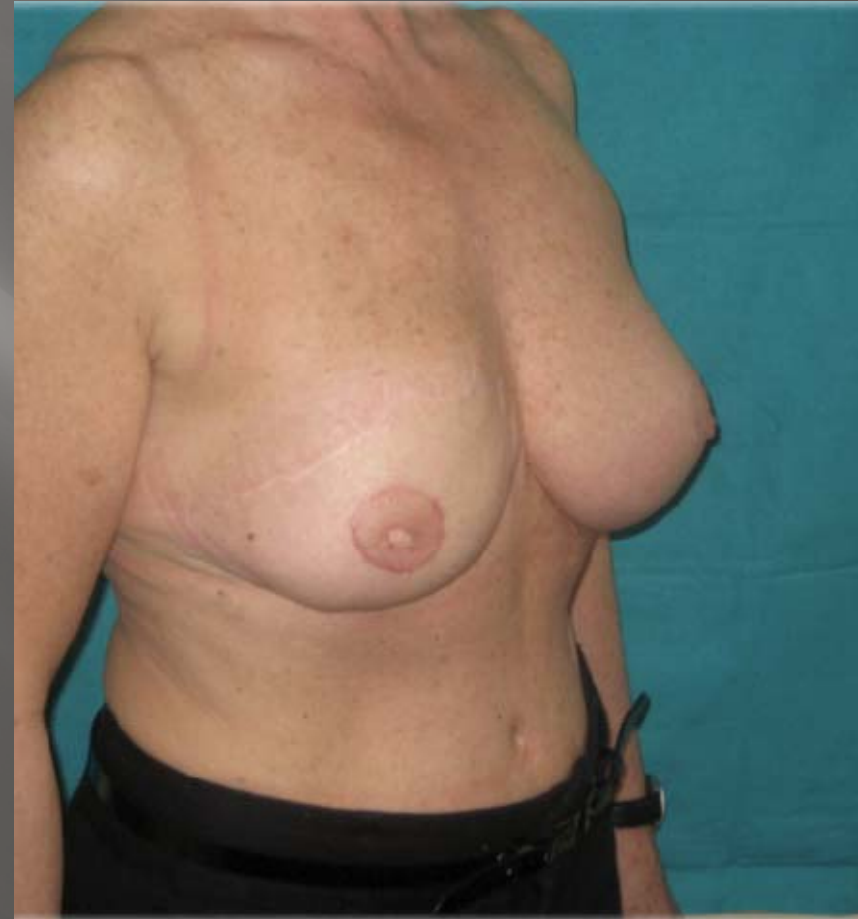

REIAL ACADÈMIA DE MEDICINA
I CIÈNCIES AFINES
DE LA COMUNITAT VALENCIANA

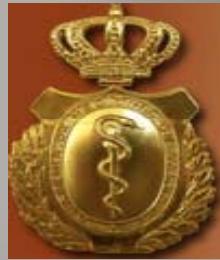

Avanzando hacia la...

EXCELENCIA
en la
RECONSTRUCCIÓN
MAMARIA

Dr. CARLOS TEJERINA
VALENCIA 28-1-2013





REAL ACADÈMIA DE MEDICINA I CIÈNCIES AFINES DE LA COMUNITAT VALENCIANA



Dr. Carlos Tejerina

ACADEMICO DE NÚMERO RAMCV
desde 2010

JEFE DE SERVICIO C. PLÁSTICA Y
REPARADORA DPTO. CLÍNICO MR
desde 2008

PRESIDENTE SCPRECV desde 2008

VICEPRESIDENTE SECPRE 2011 Y 2012

M. FUND. GERMA desde 2008

DELEGADO NACIONAL
EBOPRAS 2009 Y 2010

M. JUNTA DIRECT. SESPM desde 2010





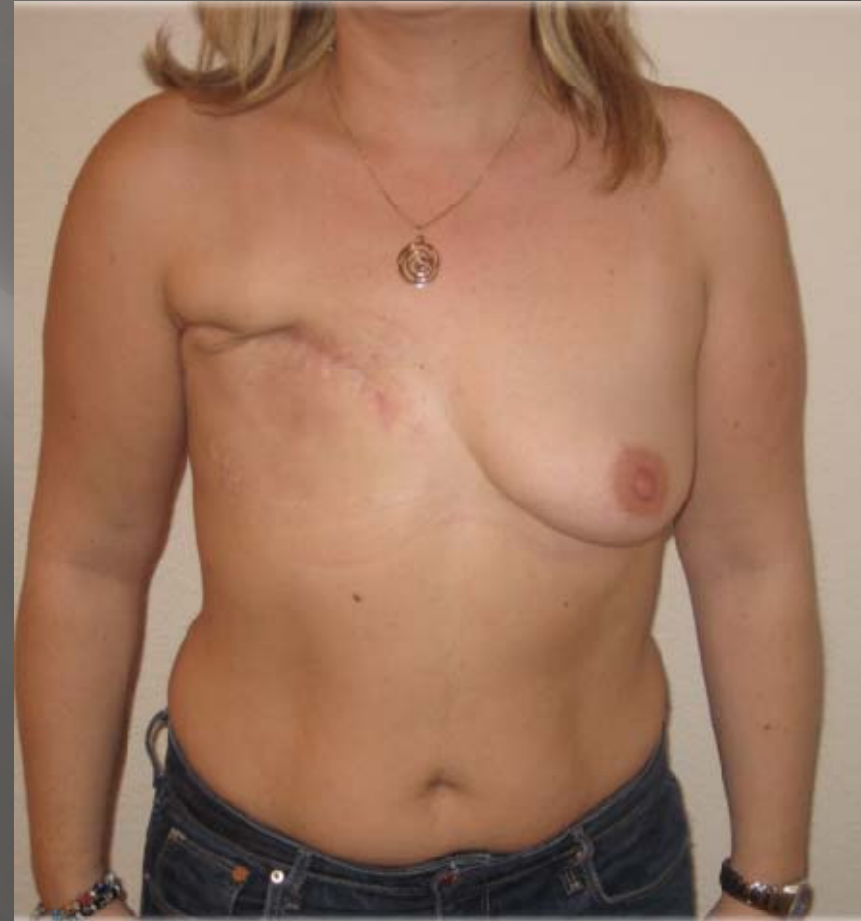RECONSTRUCCIÓN MAMARIA

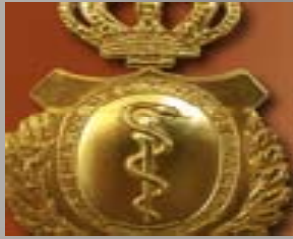

¿Que podemos hacer
en el servicio de

C. PLÁSTICA y
REPARADORA del
Dpto. Clínico Malvarrosa

para ayudarlas?





NUESTROS RECURSOS



Se necesita ser un
Servicio de C. Plástica de

EXCELENCIA

siendo

REFERENCIA

indiscutible en

**RECONSTRUCCIÓN
MAMARIA**






RECONSTRUCCIÓN MAMARIA



Paciente
diagnosticada de
NEO DE MAMA



**UNIDAD
FUNCIONAL DE
MAMA**



CIRUGÍA
QUIMIOTERAPIA
RADIOTERAPIA



**RECONSTRUCCIÓN
MAMARIA**



RECONSTRUCCIÓN MAMARIA



RECONSTRUCCIÓN MAMARIA

ante:

MASTECTOMÍA SUBCUTÁNEA:

Extirpación de toda la glándula, preservando la piel y el cap

MRM:

Extirpación de toda la Mama (glándula + piel+ cap)



RECONSTRUCCIÓN MAMARIA



**MASTECTOMIA
SUBCUTÁNEA**



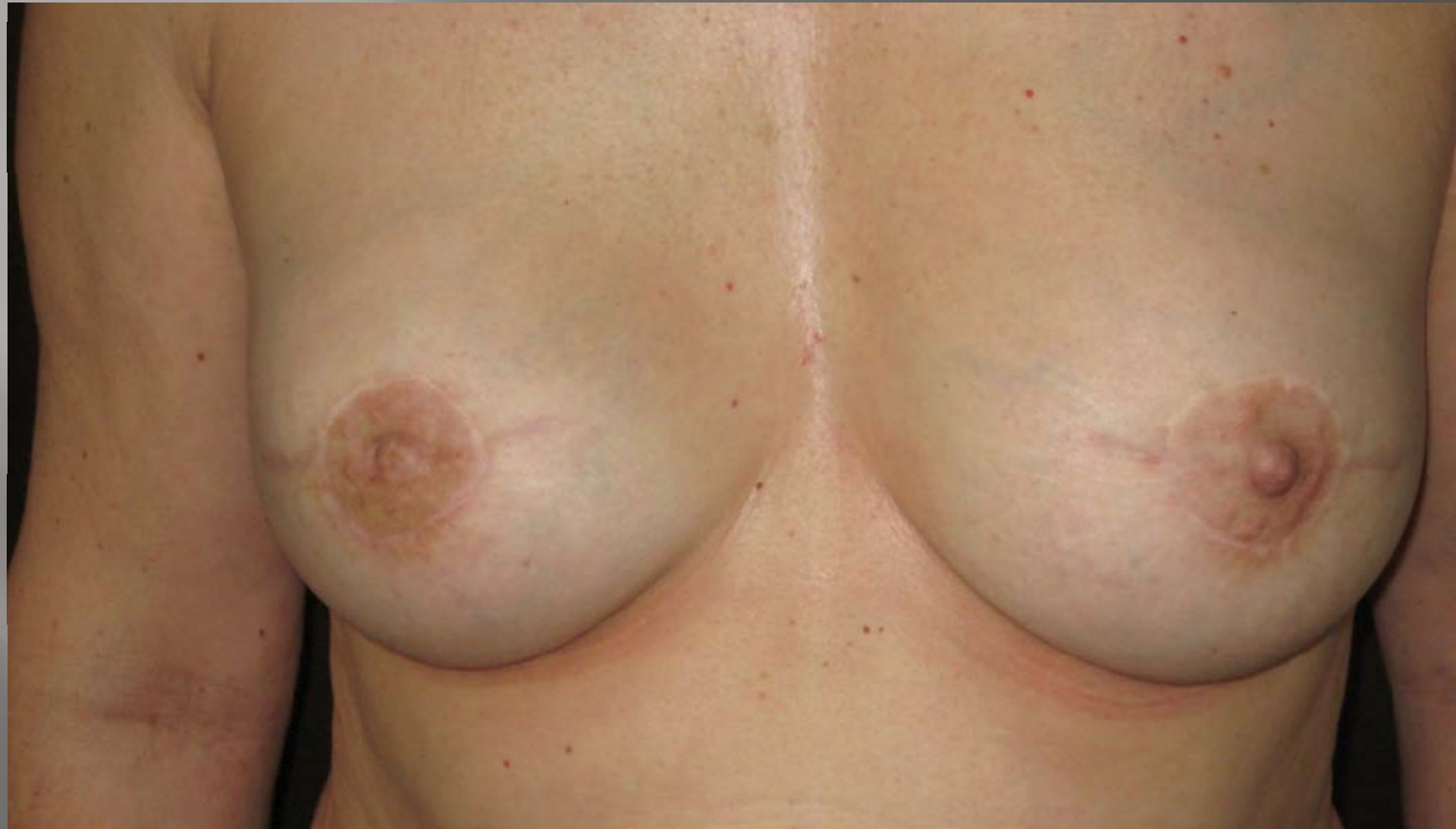RECONST. INMEDIATA

**EXPANSOR-PRÓTESIS
COLGAJOS AUTÓLOG
LIPOFILLING**



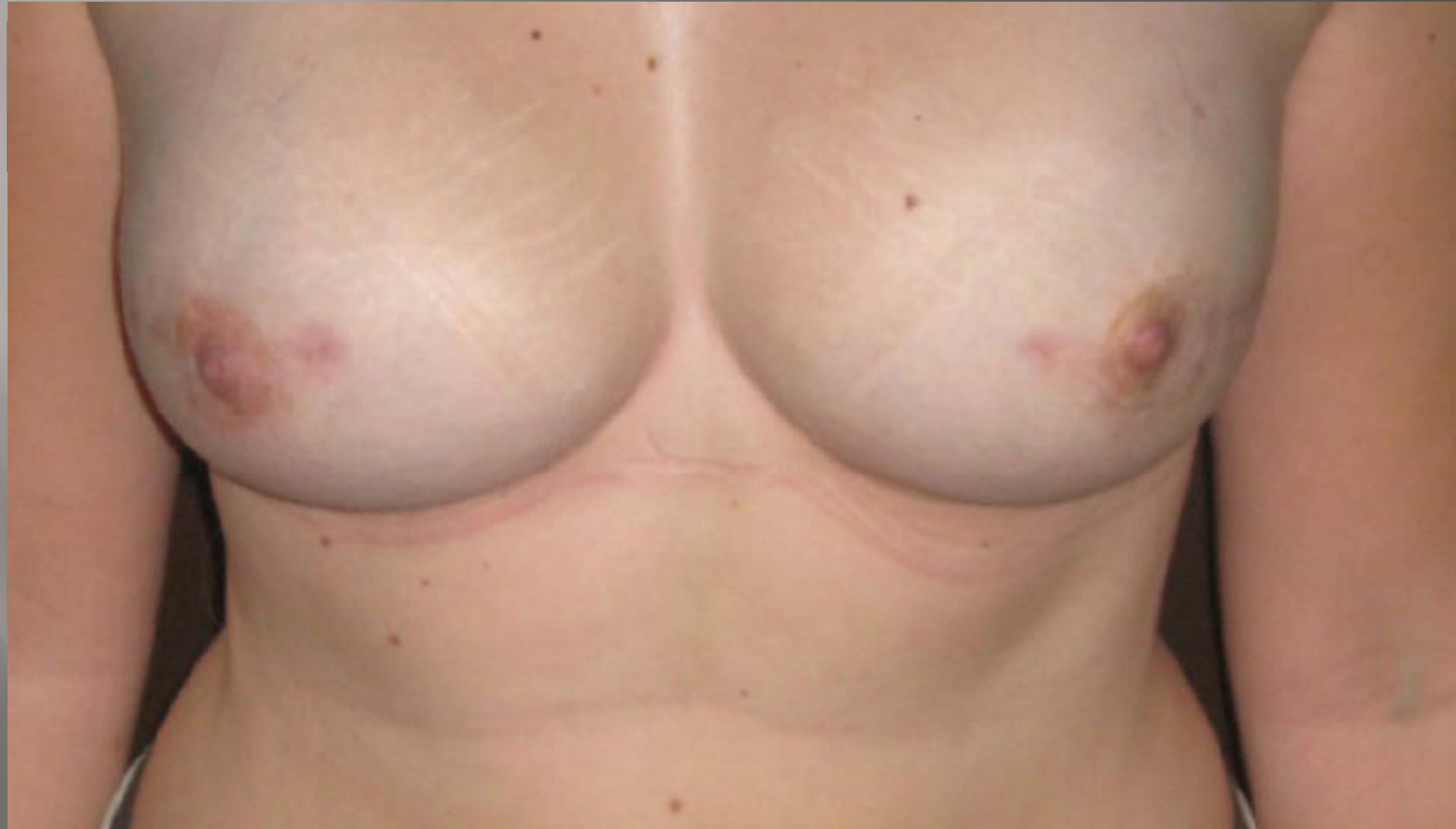

RECONSTRUCCIÓN M.S.C.



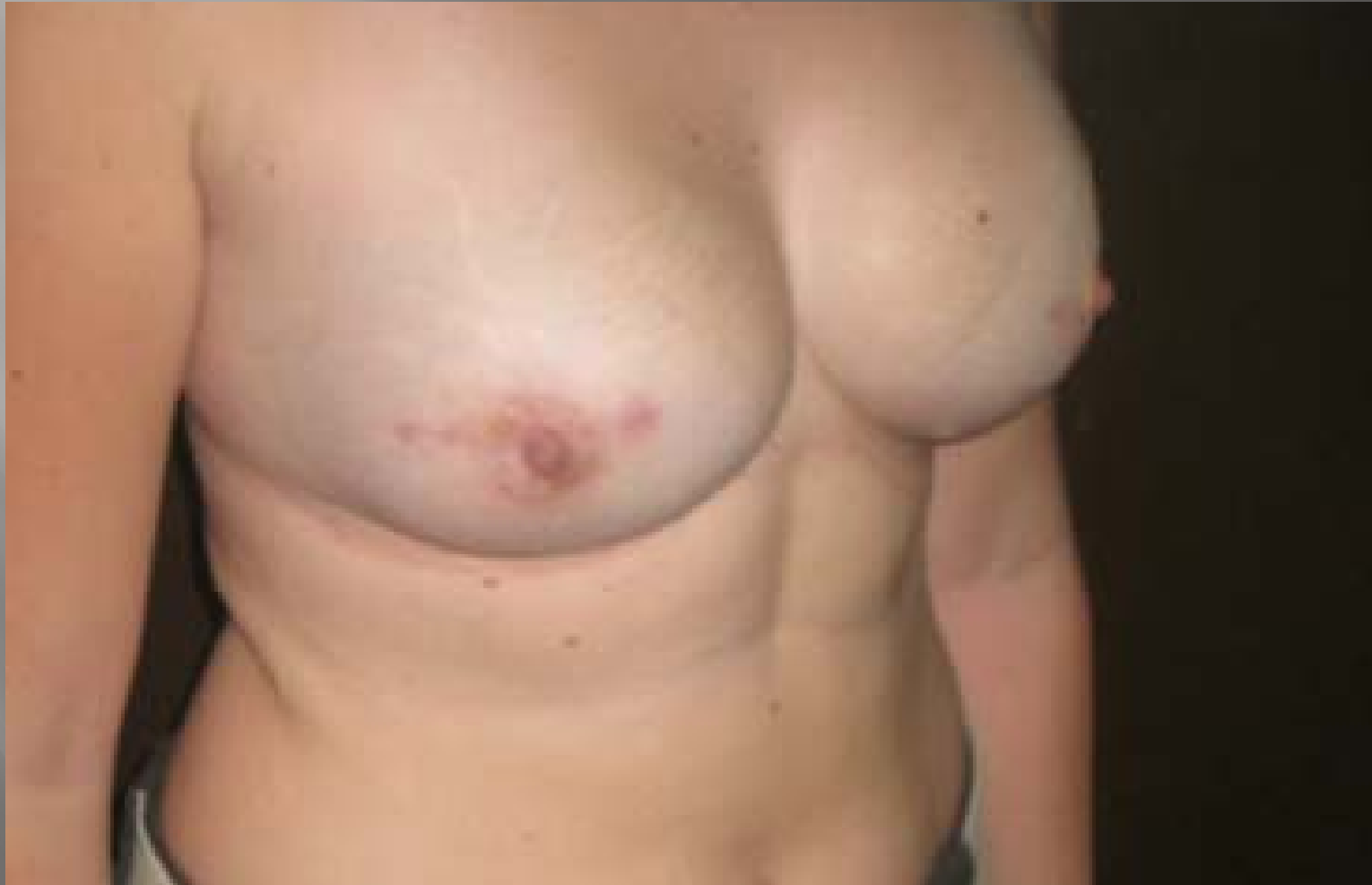

RECONSTRUCCIÓN M.S.C.



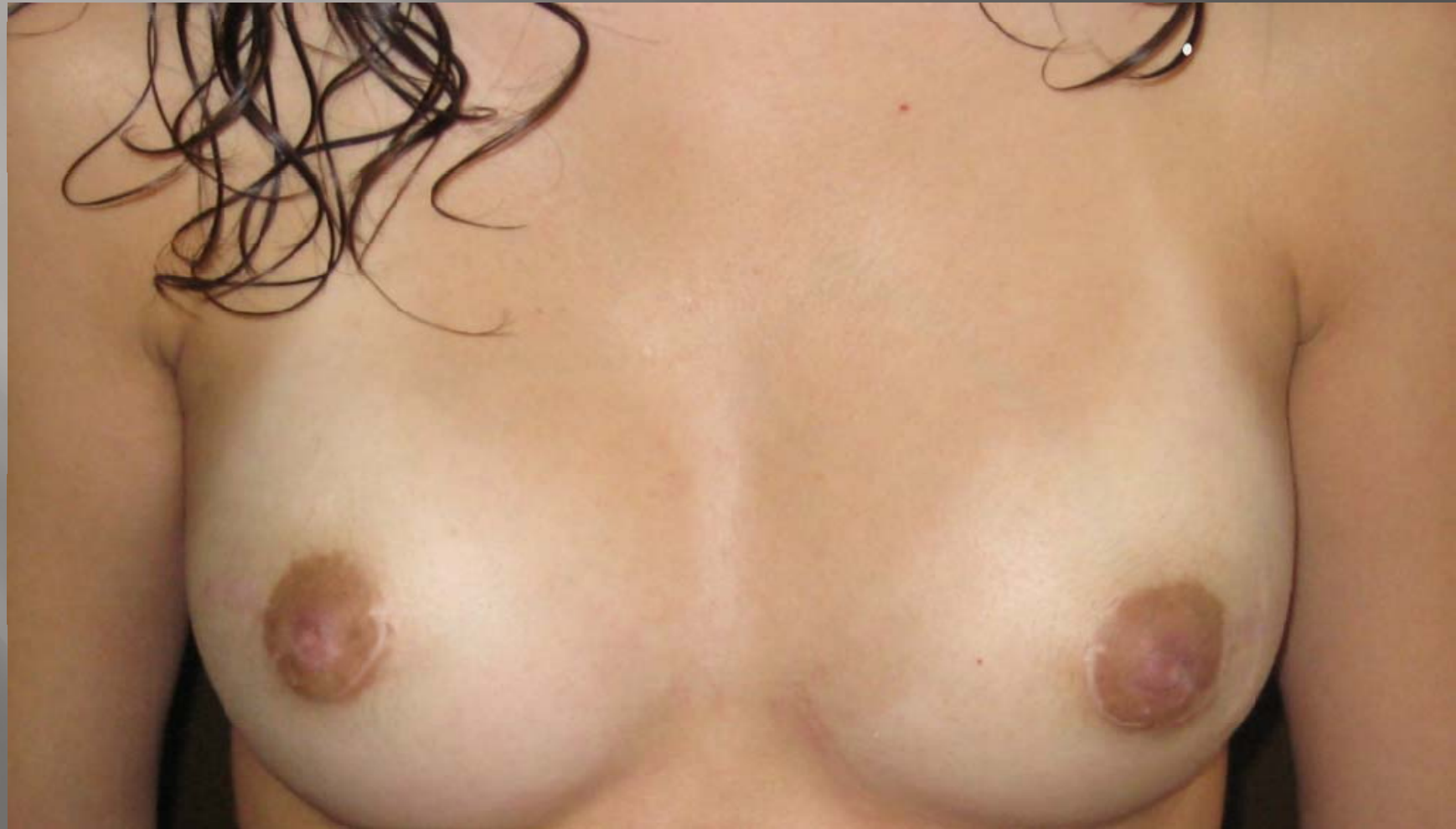

RECONSTRUCCIÓN M.S.C.



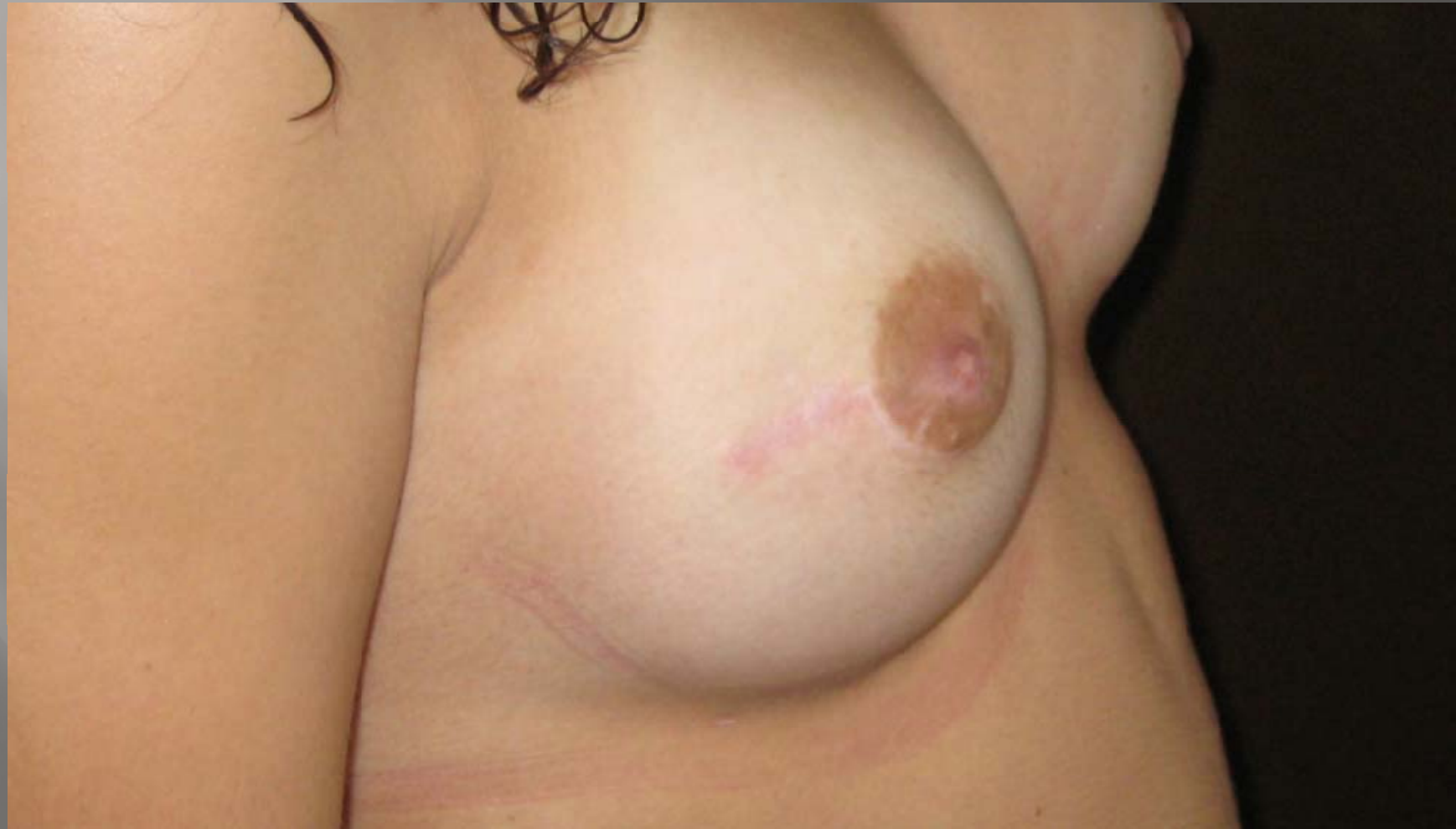

RECONSTRUCCIÓN M.S.C.





RECONSTRUCCIÓN M.S.C.






RECONSTRUCCIÓN MAMARIA

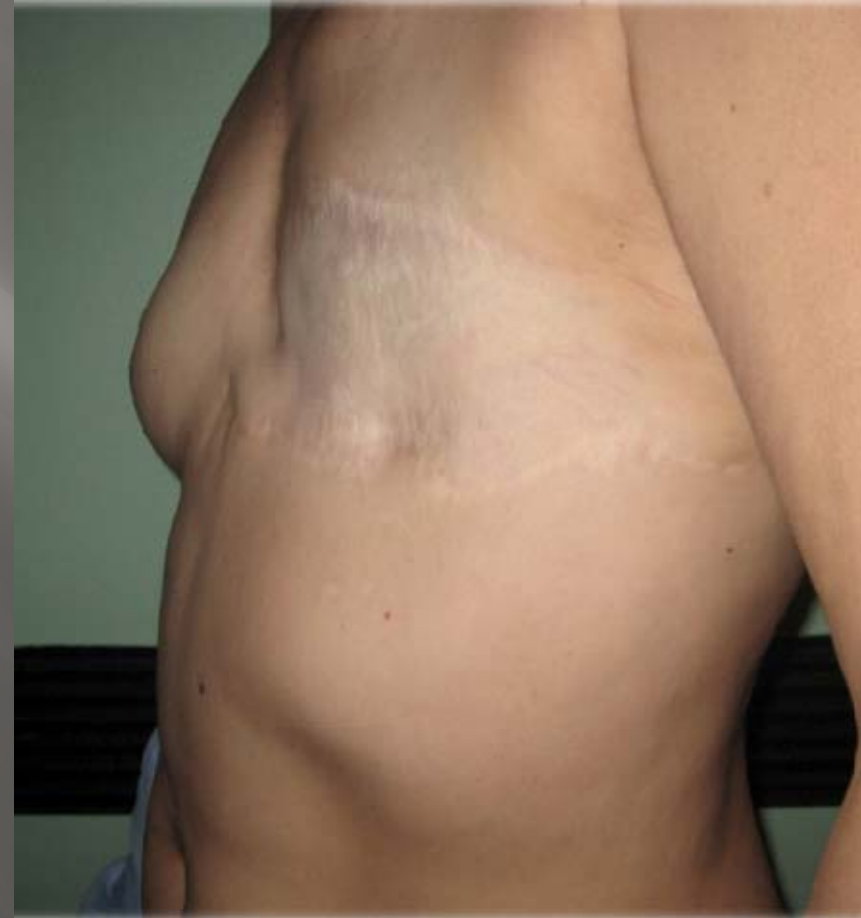

MRM



**RECOST. INMEDIATA O
DIFERIDA**

**EXPANSOR-PRÓTESIS
COLGAJO AUTÓLOGO
LIPOFILLING**



RECONSTRUCCION MAMARIA

EXPANSOR+PRÓTESIS



RECONSTRUCCIÓN MRM



EXPANSOR- PRÓTESIS

NO RADIOTERAPIA

TEJIDO ADECUADO

**NO ADMITIR
INTERVENCIÓN LARGA**

INTERVENCIONES:

1 Implante Expansor
(hinchar el Expansor)

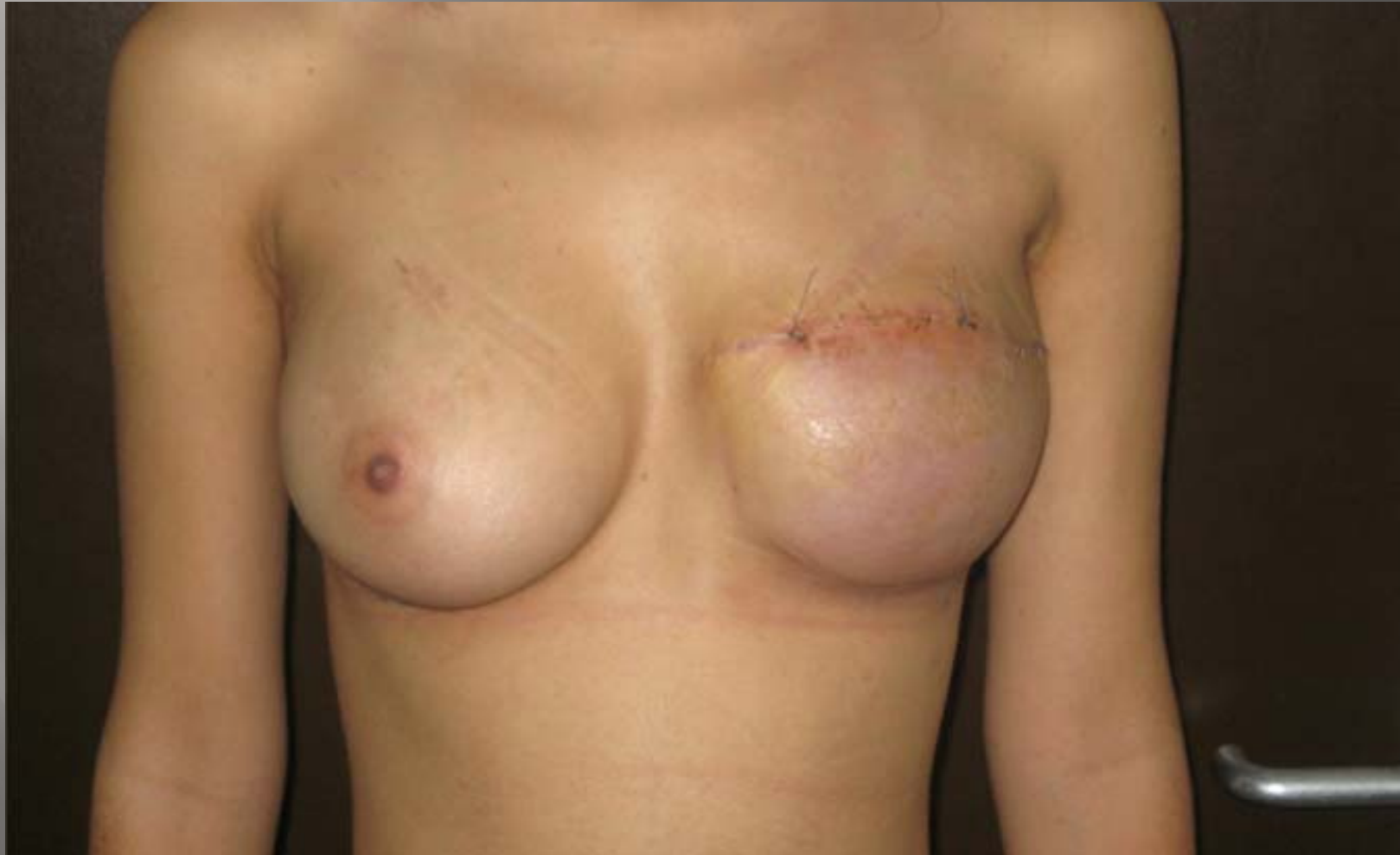2 Cambio Exp x Prótesis

3 Simetrizar MCL

4 Reconstrucción CAP

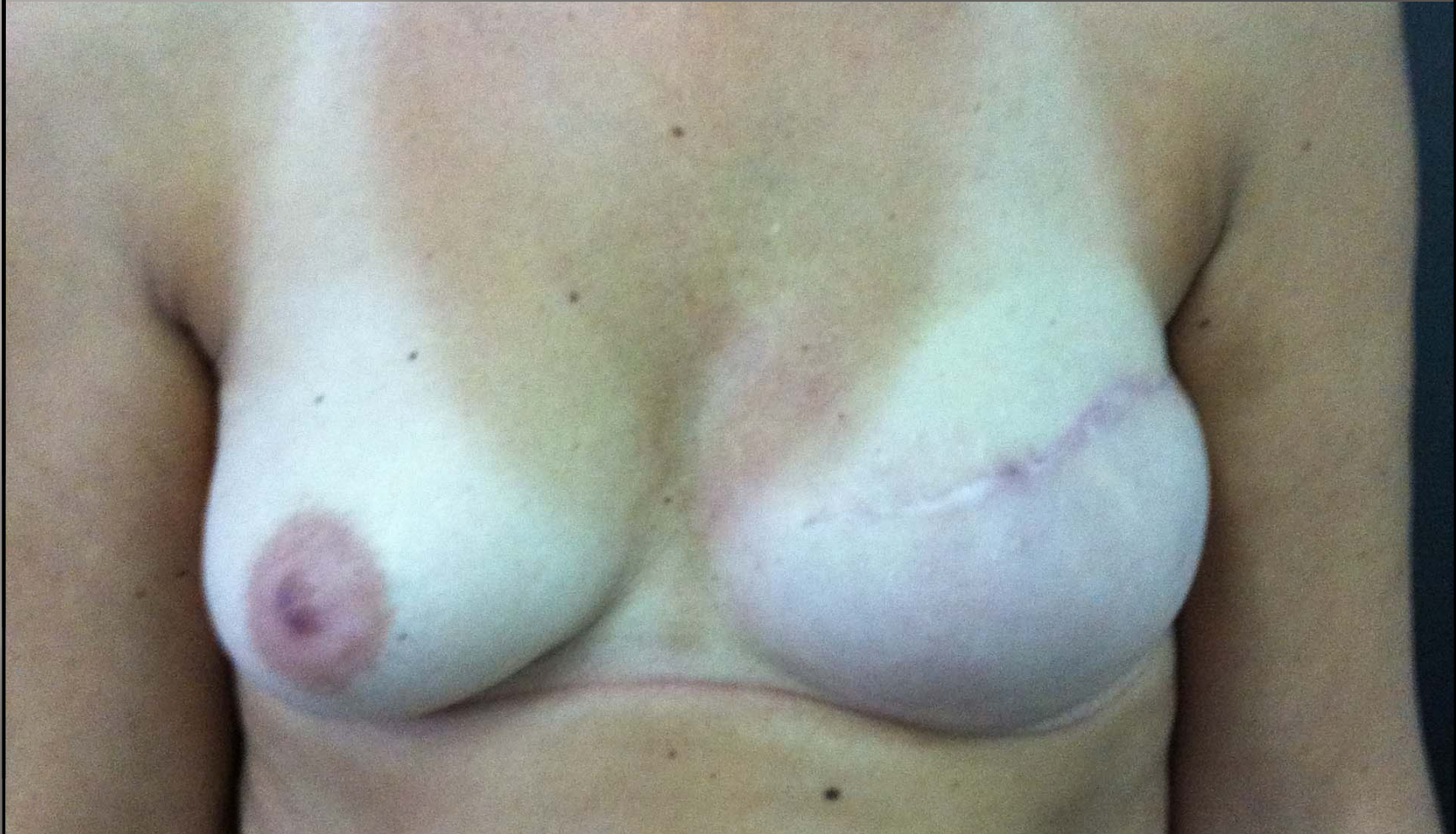

RECONSTRUCCIÓN CON EXP.-PRÓTESIS



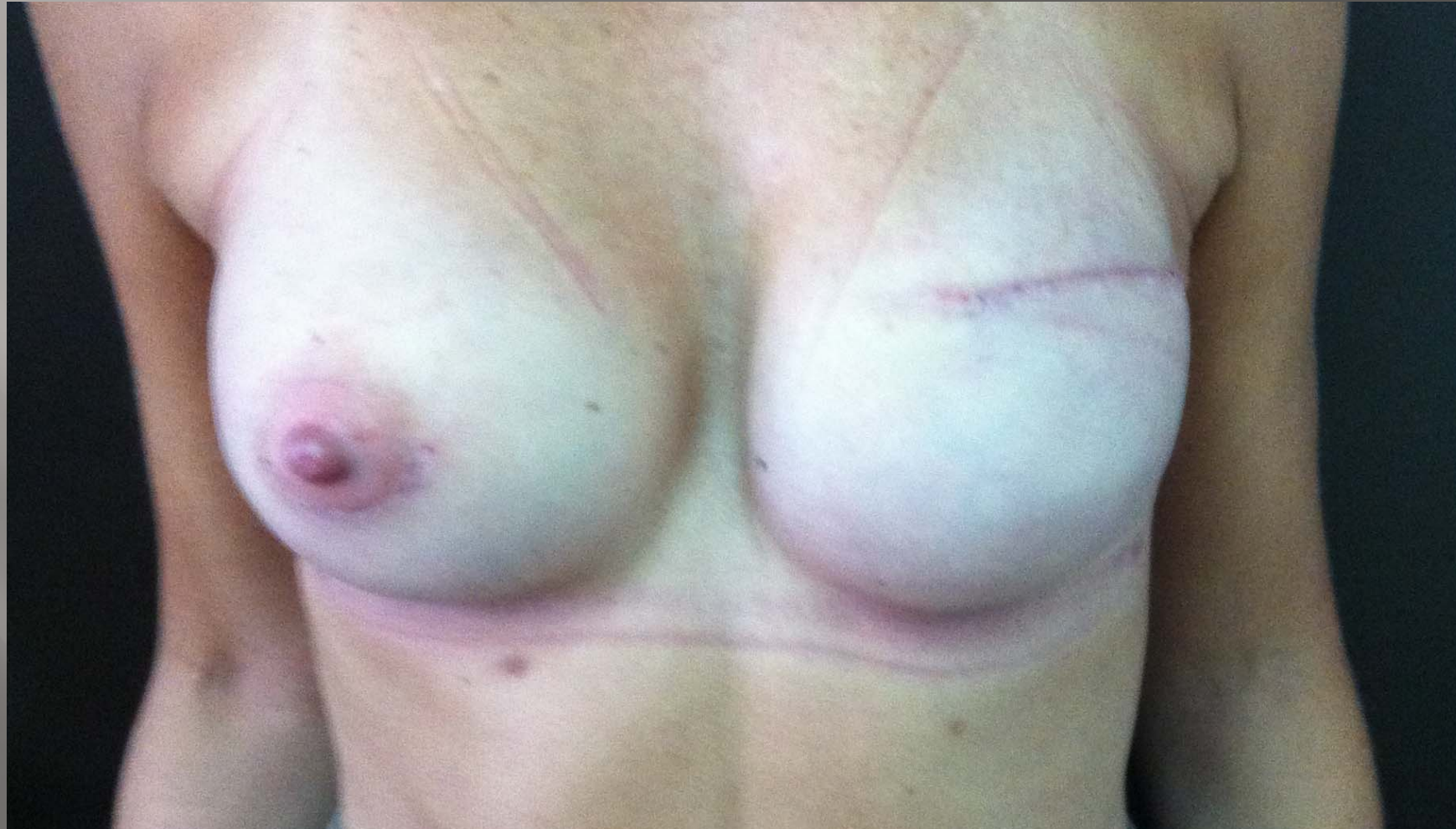


RECONSTRUCCIÓN CON EXP.-PRÓTESIS



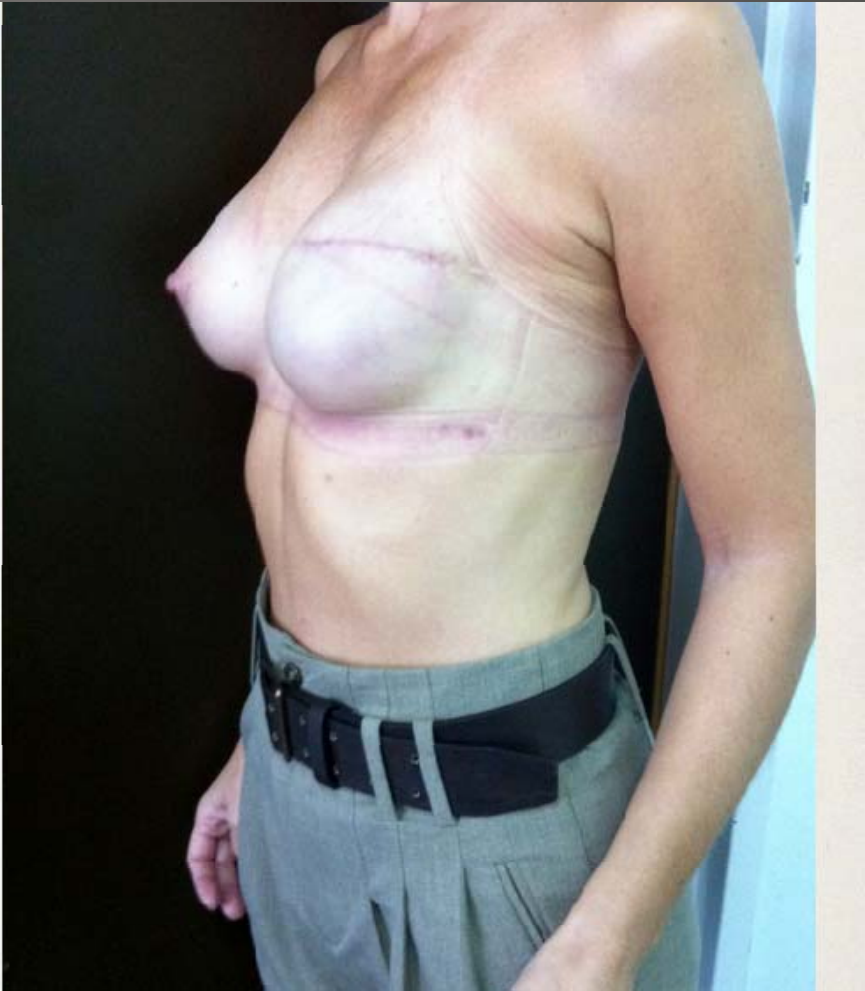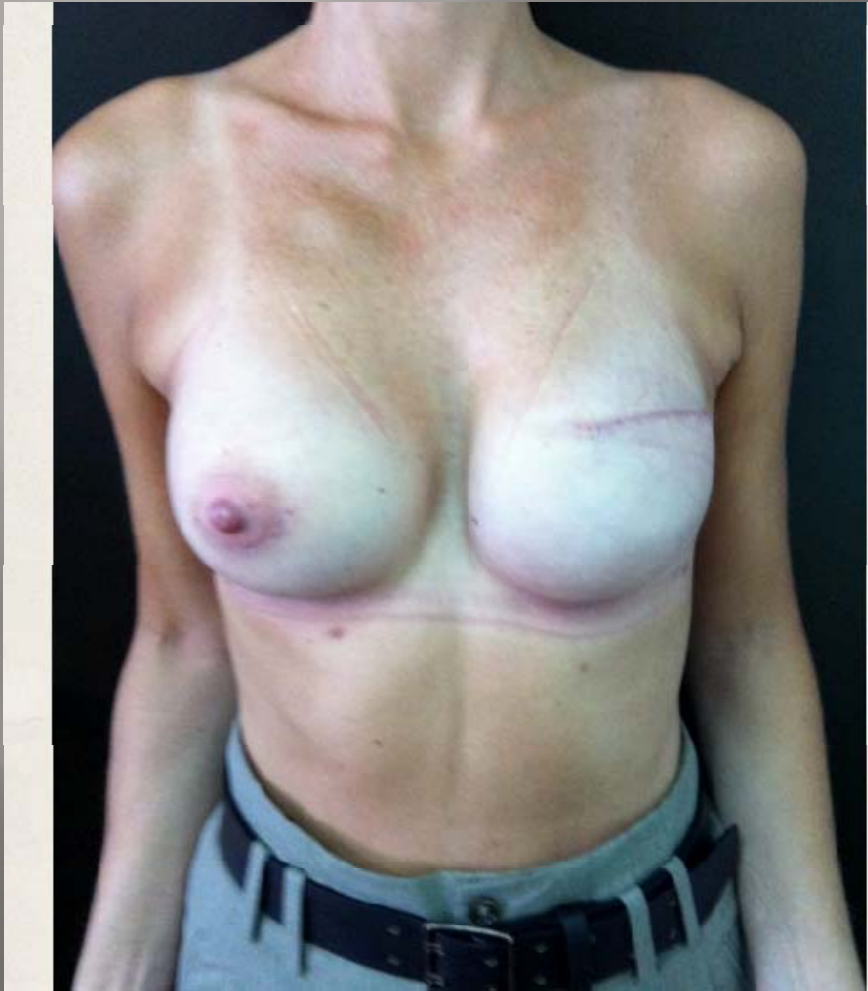


RECONSTRUCCIÓN CON EXP.-PRÓTESIS



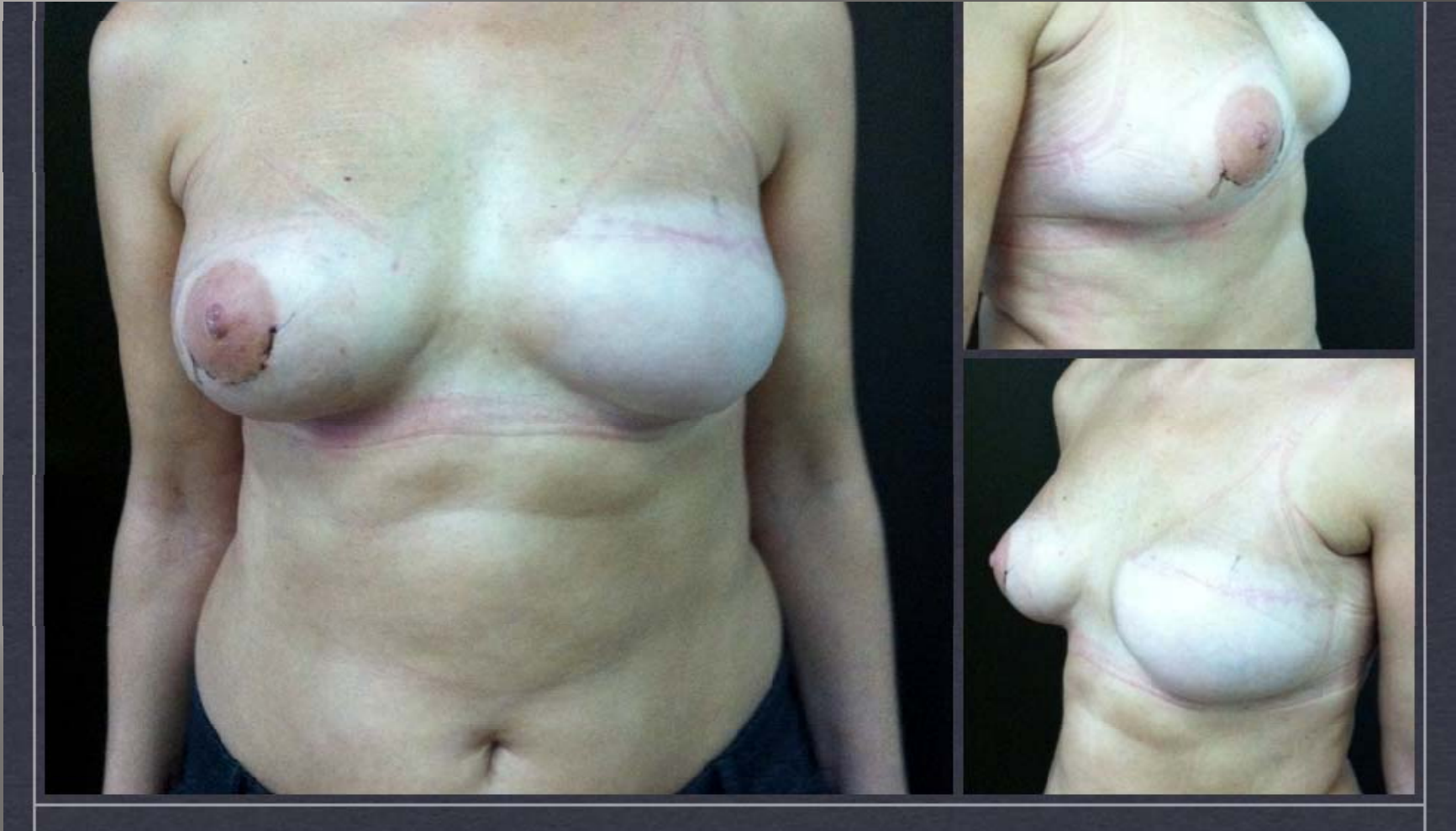

RECONSTRUCCIÓN CON EXP.-PRÓTESIS



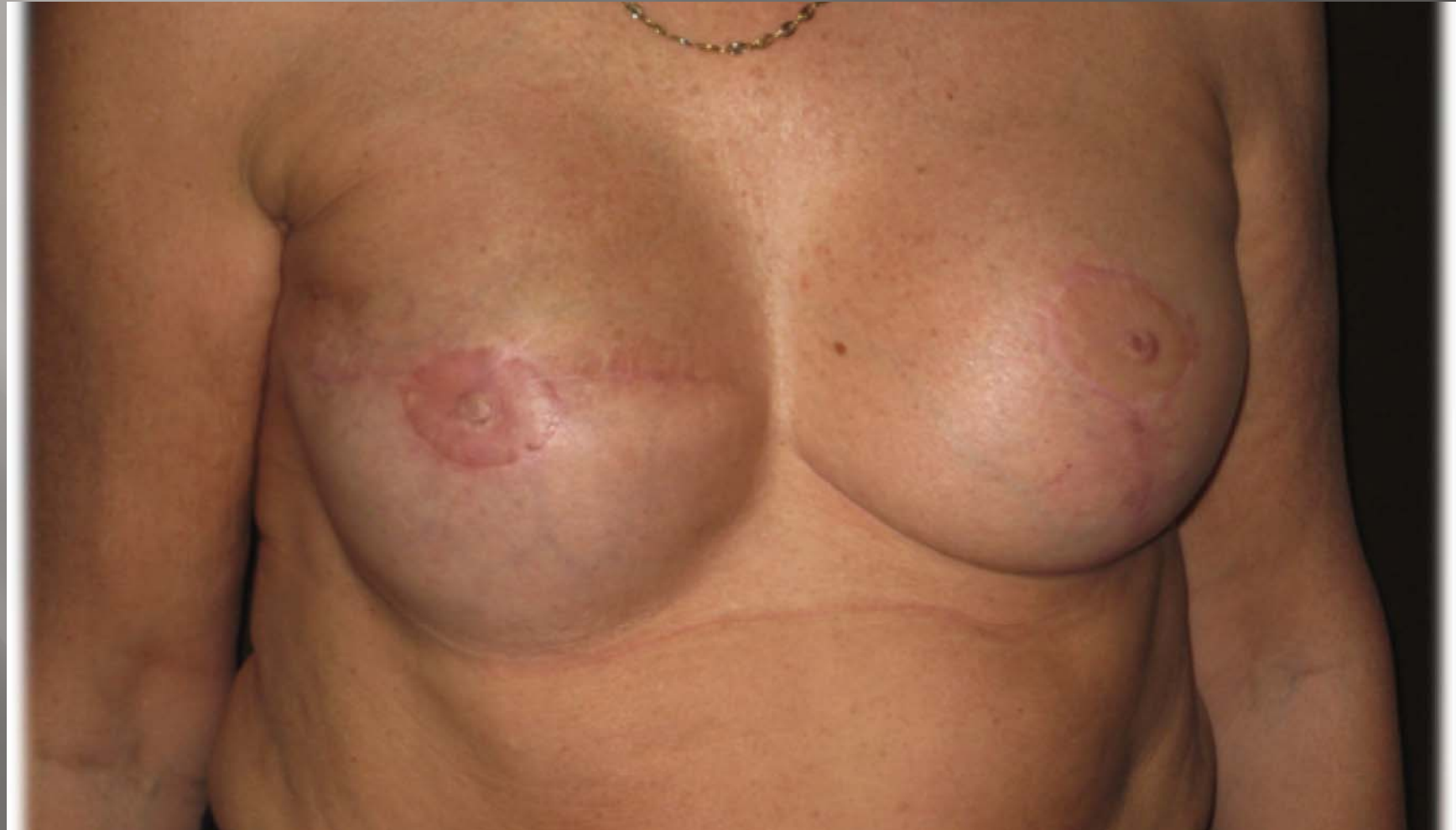

RECONSTRUCCIÓN CON EXP.-PRÓTESIS





RECONSTRUCCIÓN CON EXP.-PRÓTESIS



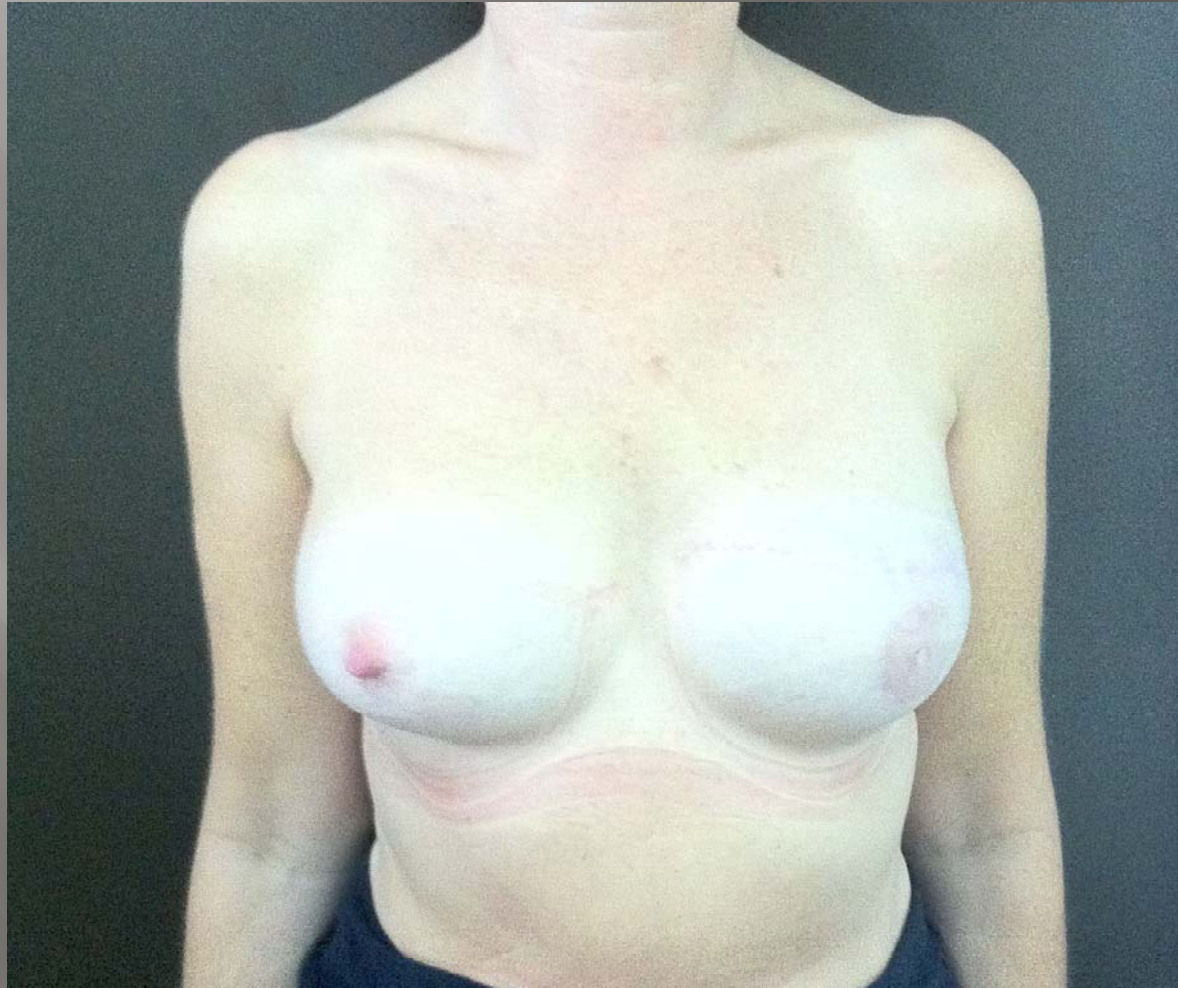

RECONSTRUCCIÓN CON EXP.-PRÓTESIS



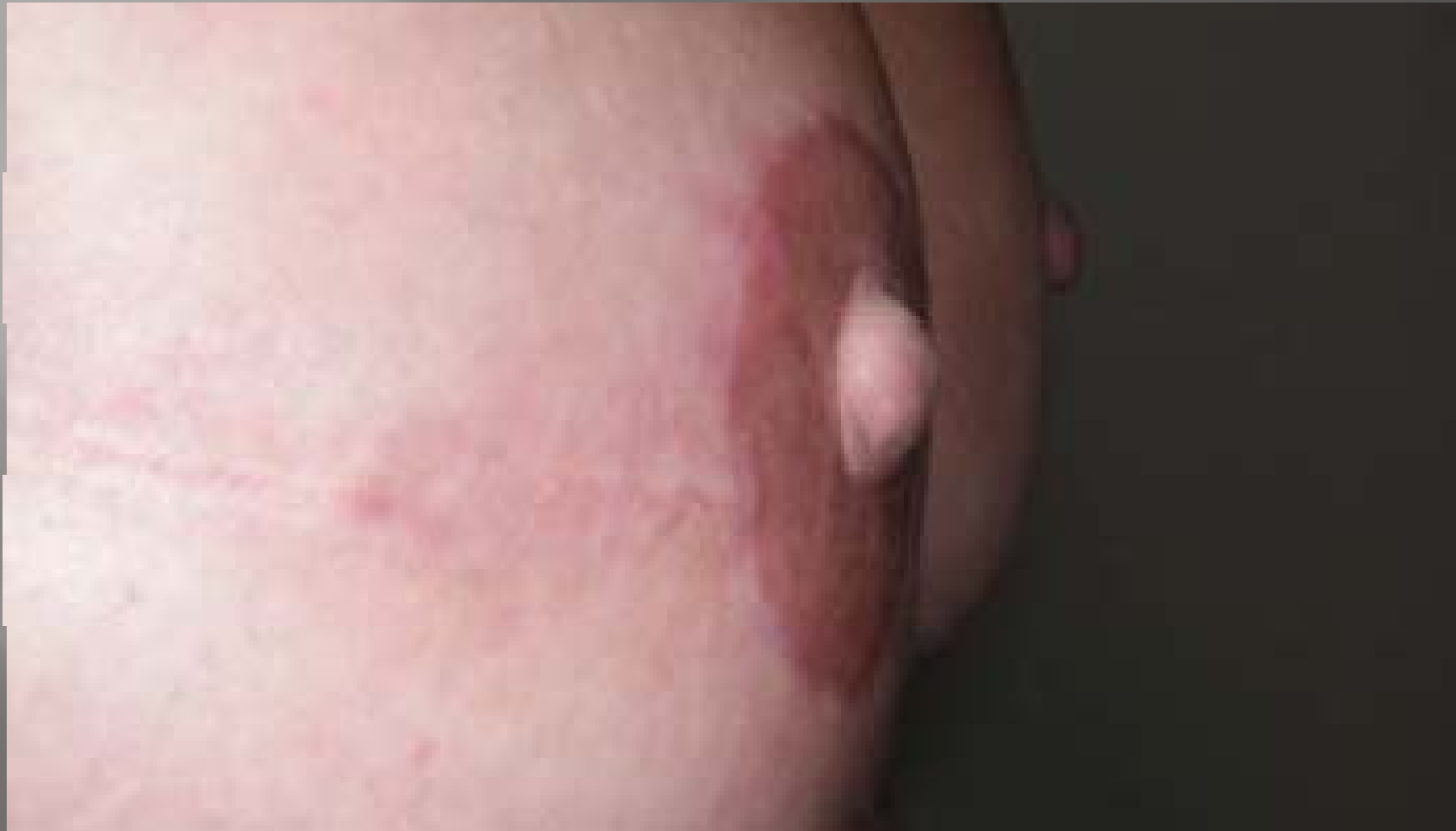

RECONSTRUCCIÓN CON EXP.-PRÓTESIS





RECONSTRUCCIÓN CON EXP.-PRÓTESIS





RECONSTRUCCIÓN MRM

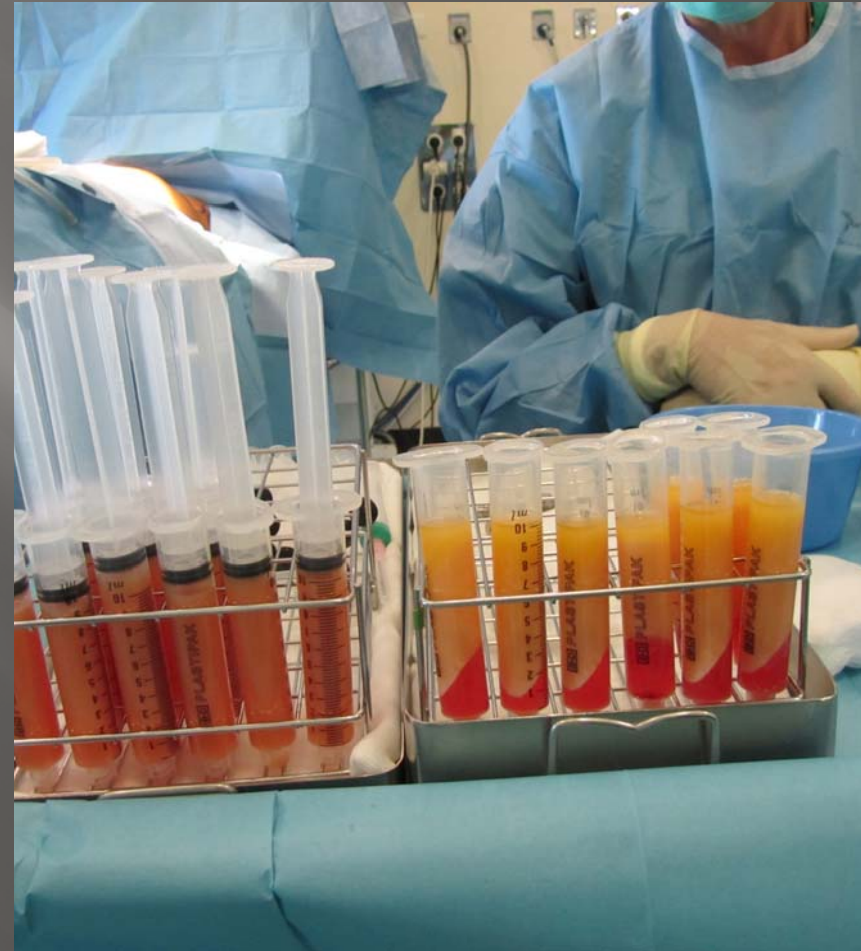

**RECONSTRUCCIÓN
MEDIANTE COLGAJOS**

LATÍSIMO +PRÓTESIS

LATÍSIMO + ITA

DIEP



RECONSTRUCCION MAMARIA

LATISIMO +PRÓTESIS



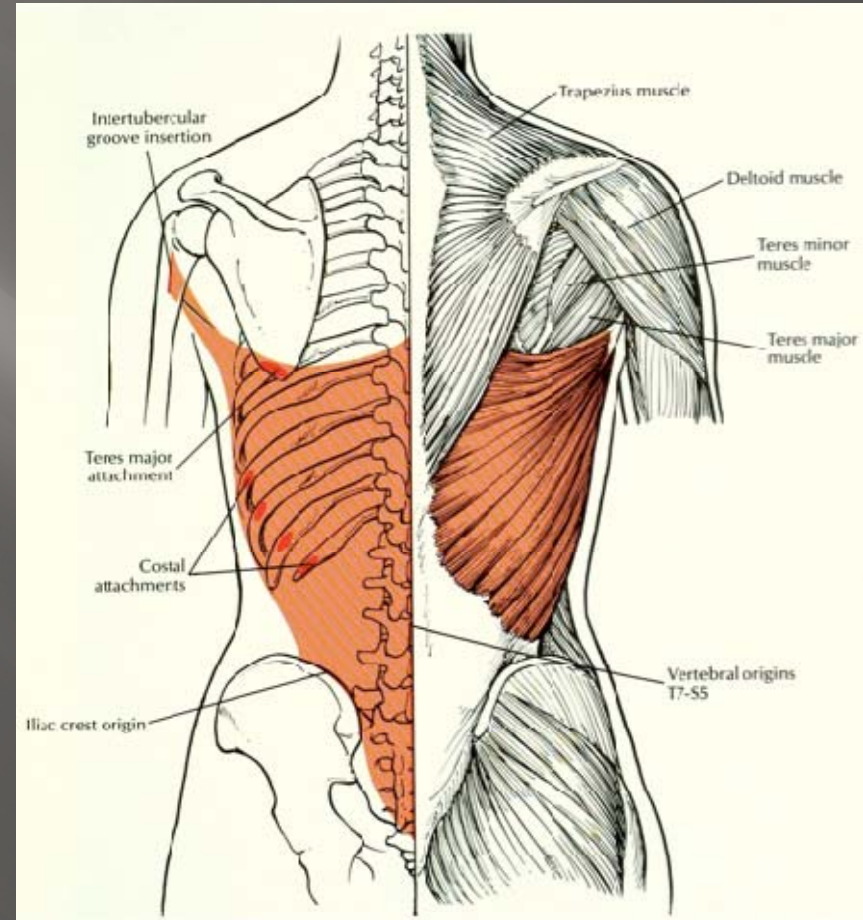
RECONSTRUCCIÓN con LAT + PRÓTESIS



PACIENTES

CON MÚSCULO LAT
VÁLIDO

PUEDAN LLEVAR
PRÓTESIS





RECONSTRUCCIÓN con LAT + PRÓTESIS

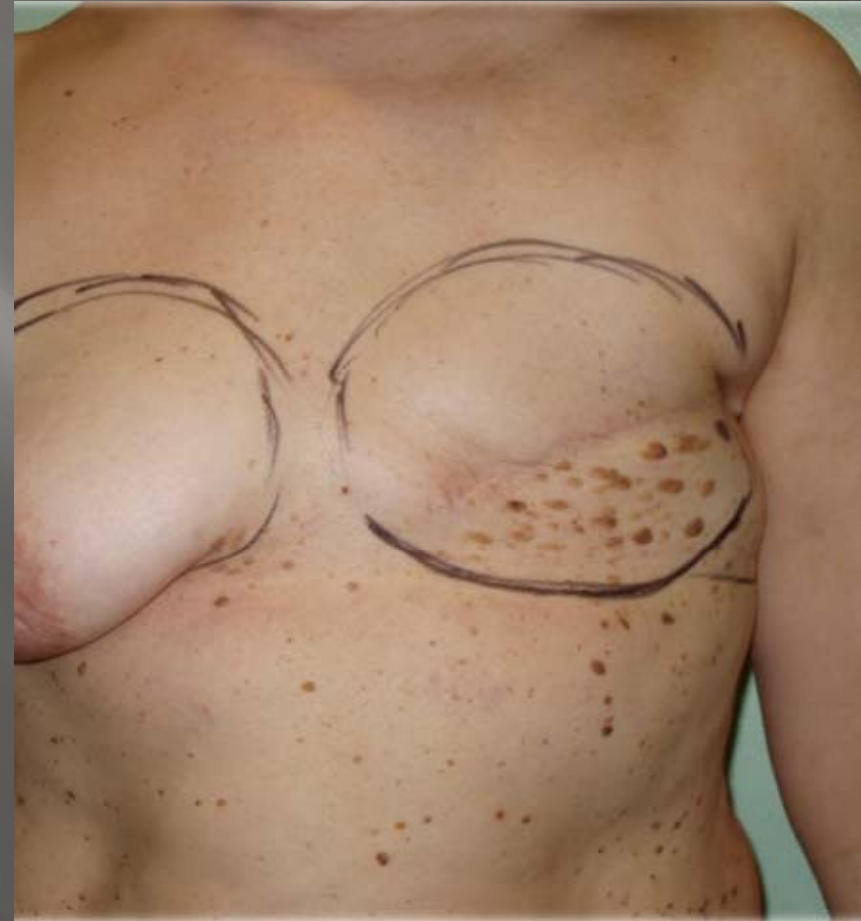


INTERVENCIÓN

>200

<3 HORAS

MUY BUEN
RESULTADO



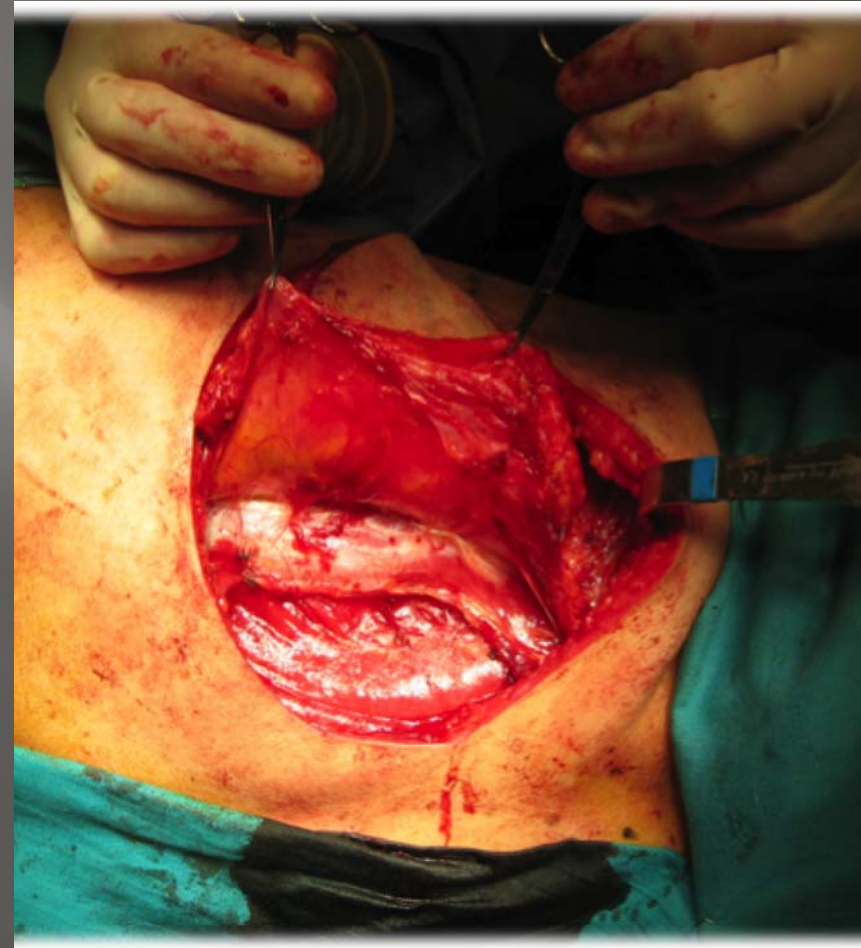


RECONSTRUCCIÓN con LAT + PRÓTESIS



INTERVENCIÓN

MINUCIOSA
DISECCIÓN



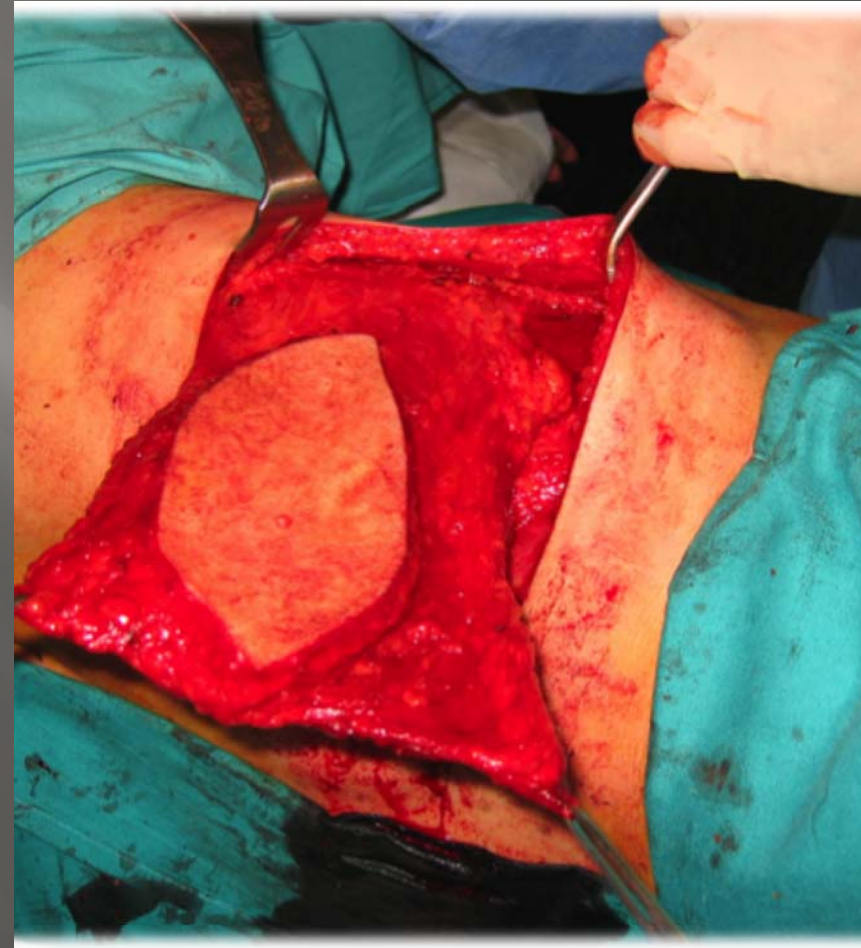

RECONSTRUCCIÓN con LAT + PRÓTESIS



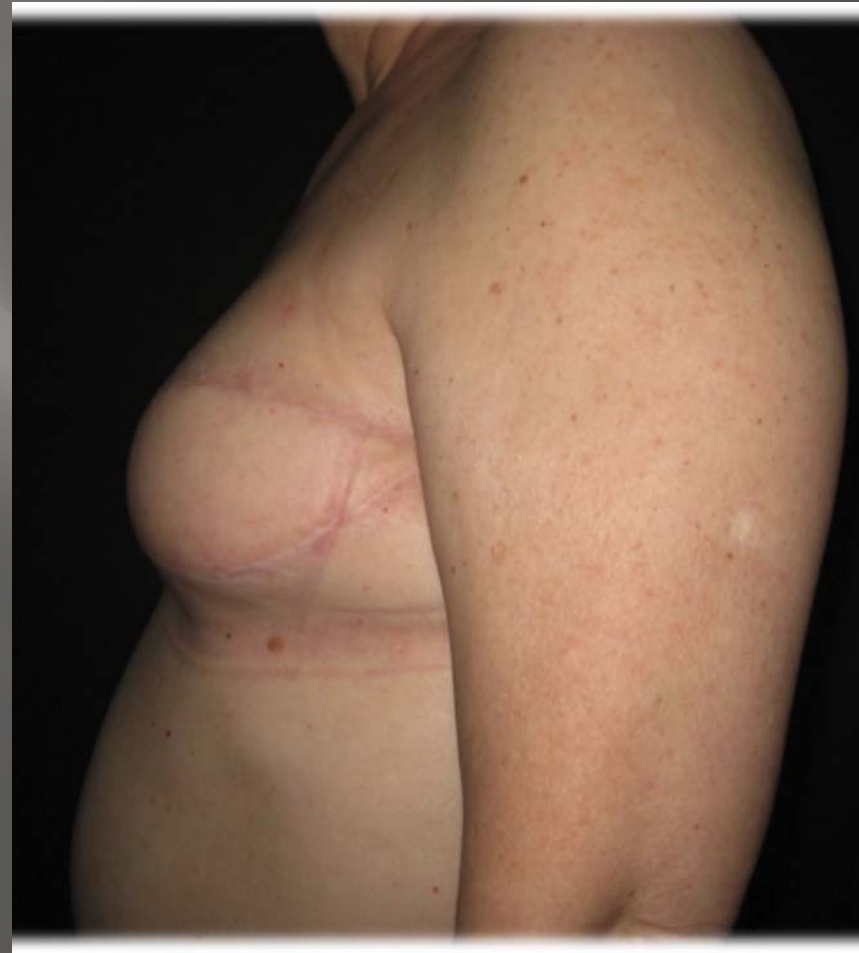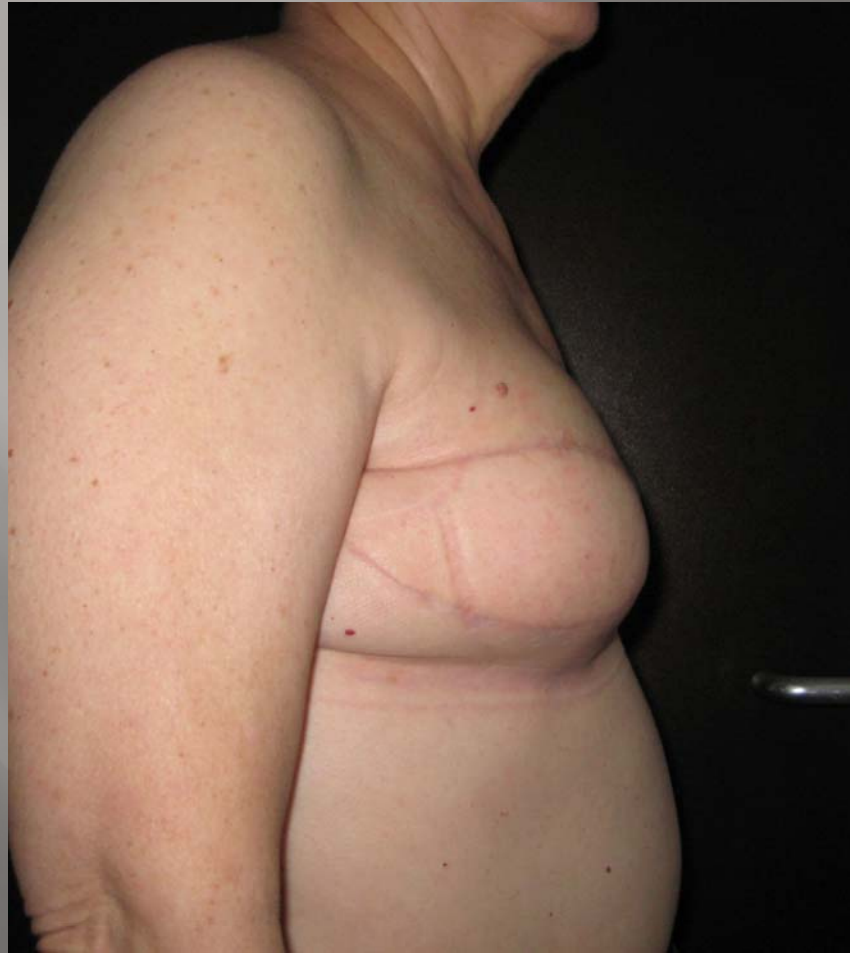INTERVENCIÓN

**FORMACIÓN
Y
EXPERIENCIA**



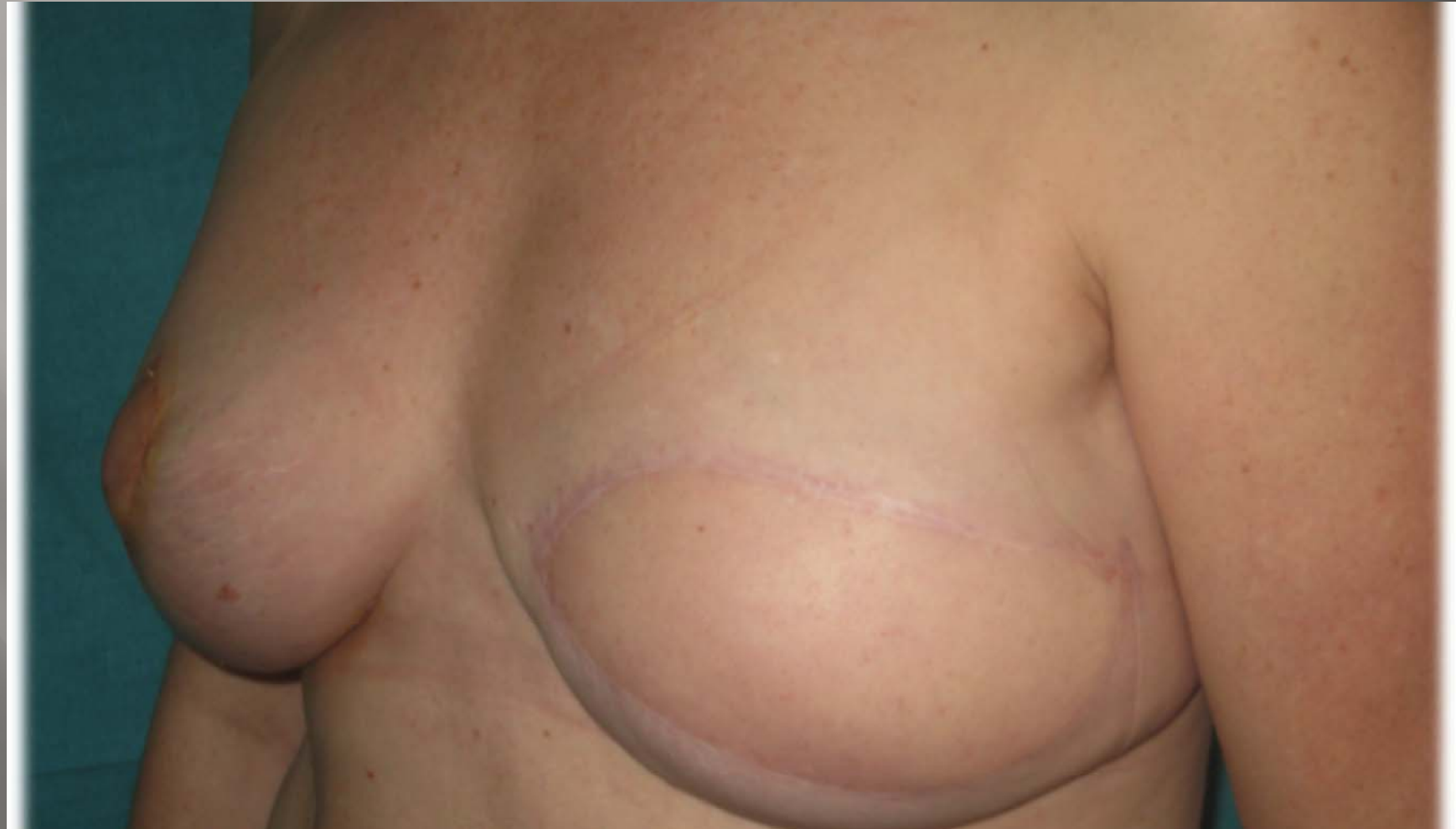

RECONSTRUCCIÓN con LAT + PRÓTESIS



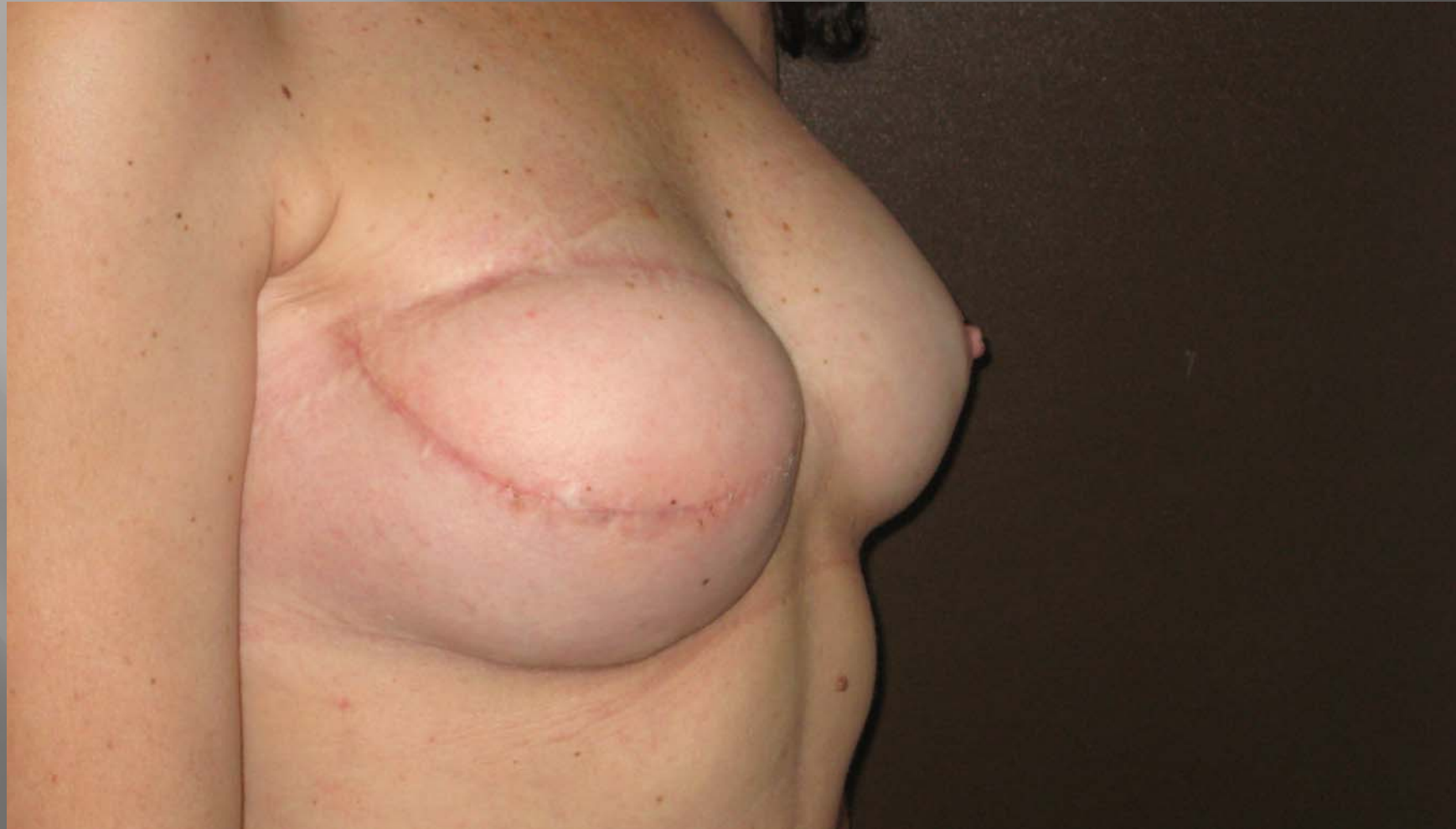

RECONSTRUCCIÓN CON LAT + PRÓTESIS



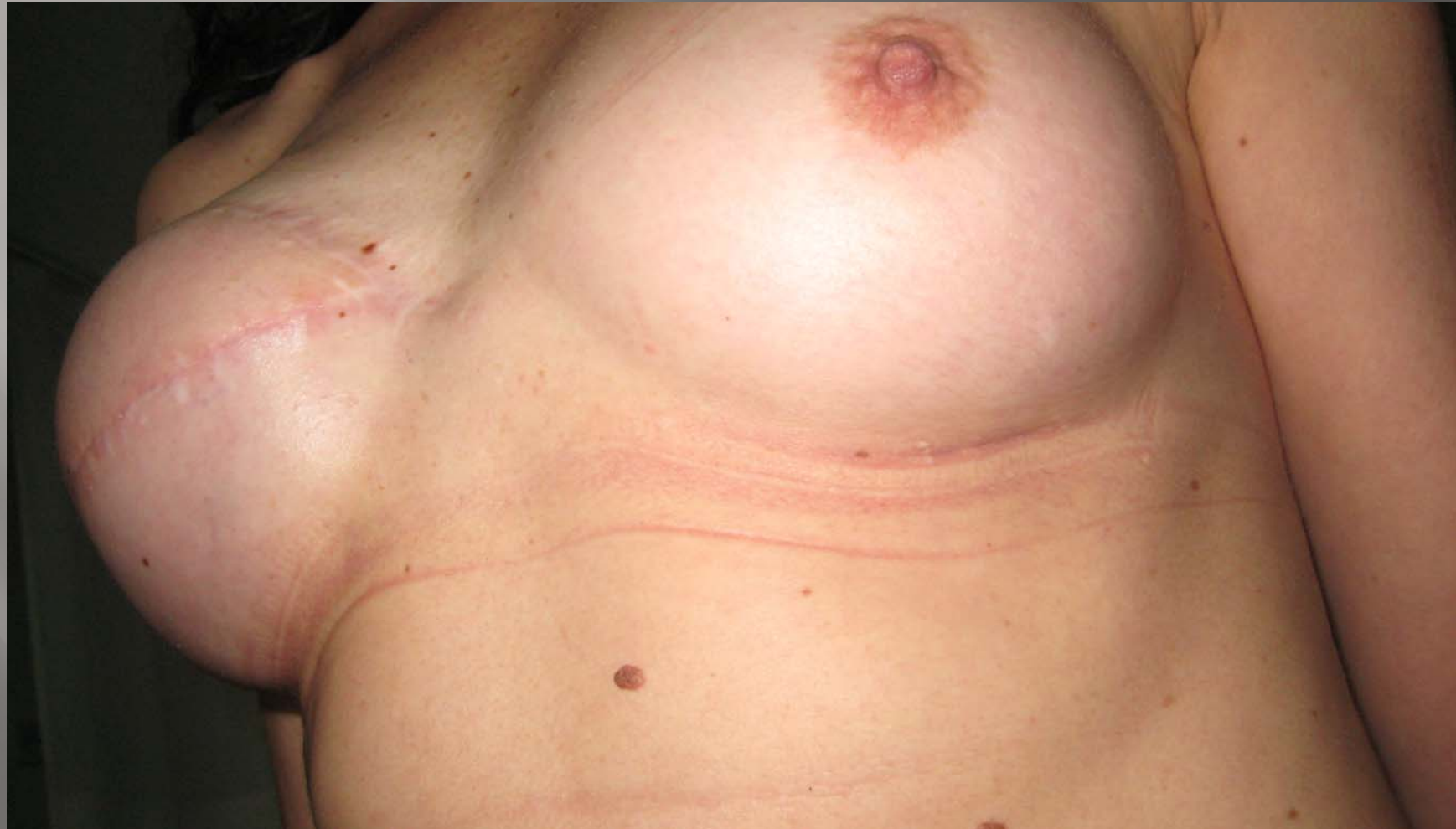

RECONSTRUCCIÓN CON LAT + PRÓTESIS



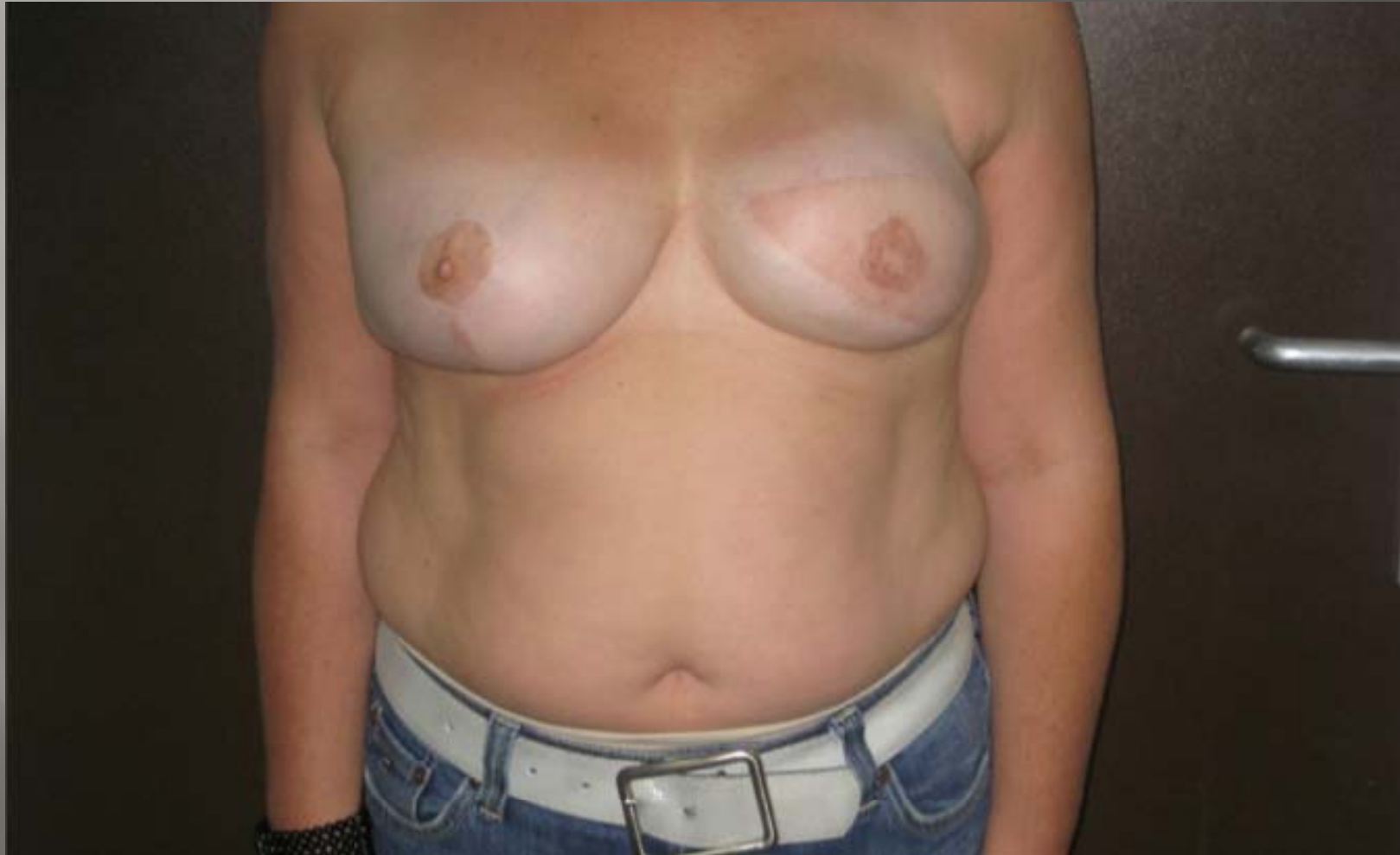

RECONSTRUCCIÓN CON LAT + PRÓTESIS



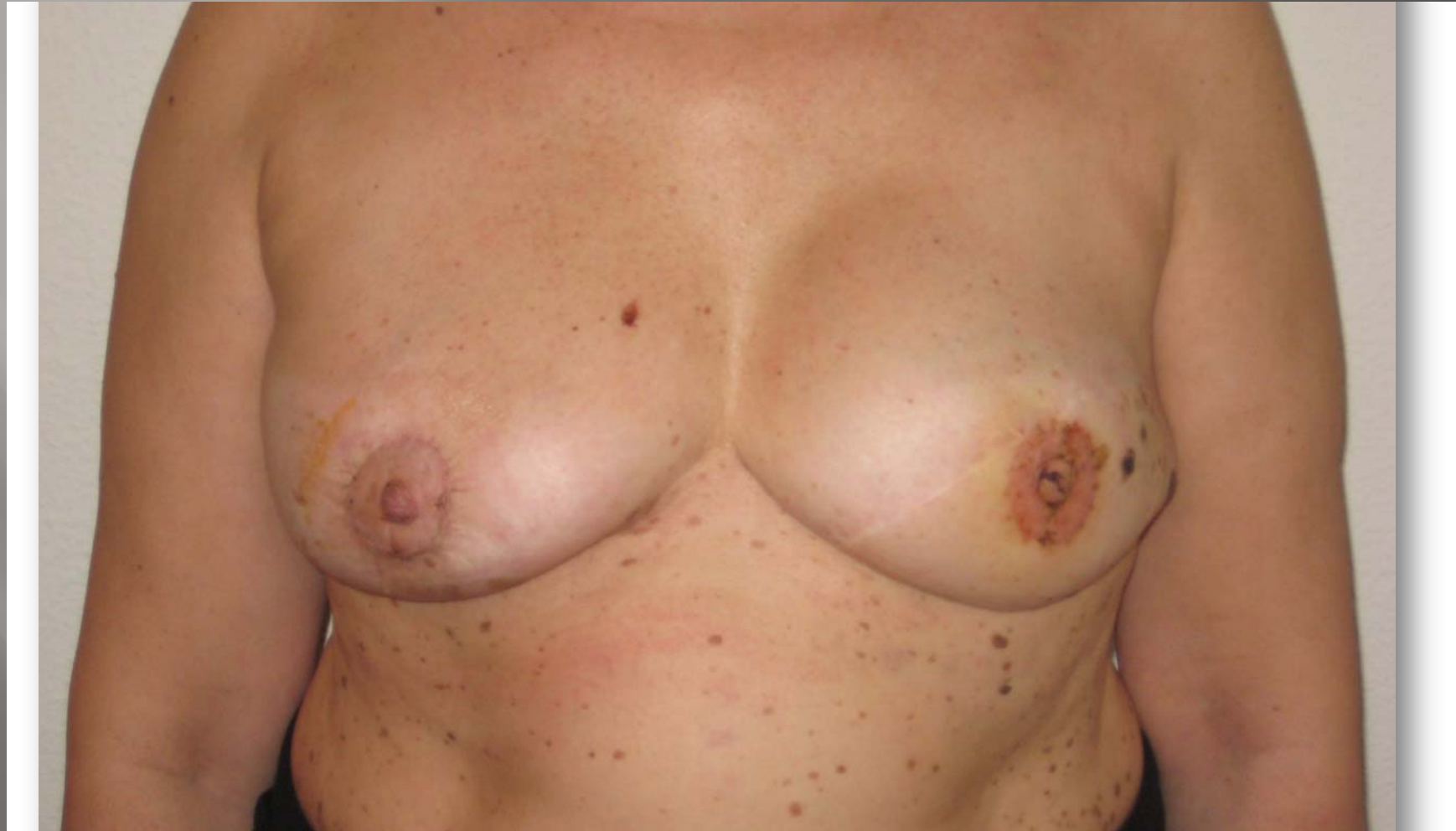

RECONSTRUCCIÓN CON LAT + PRÓTESIS



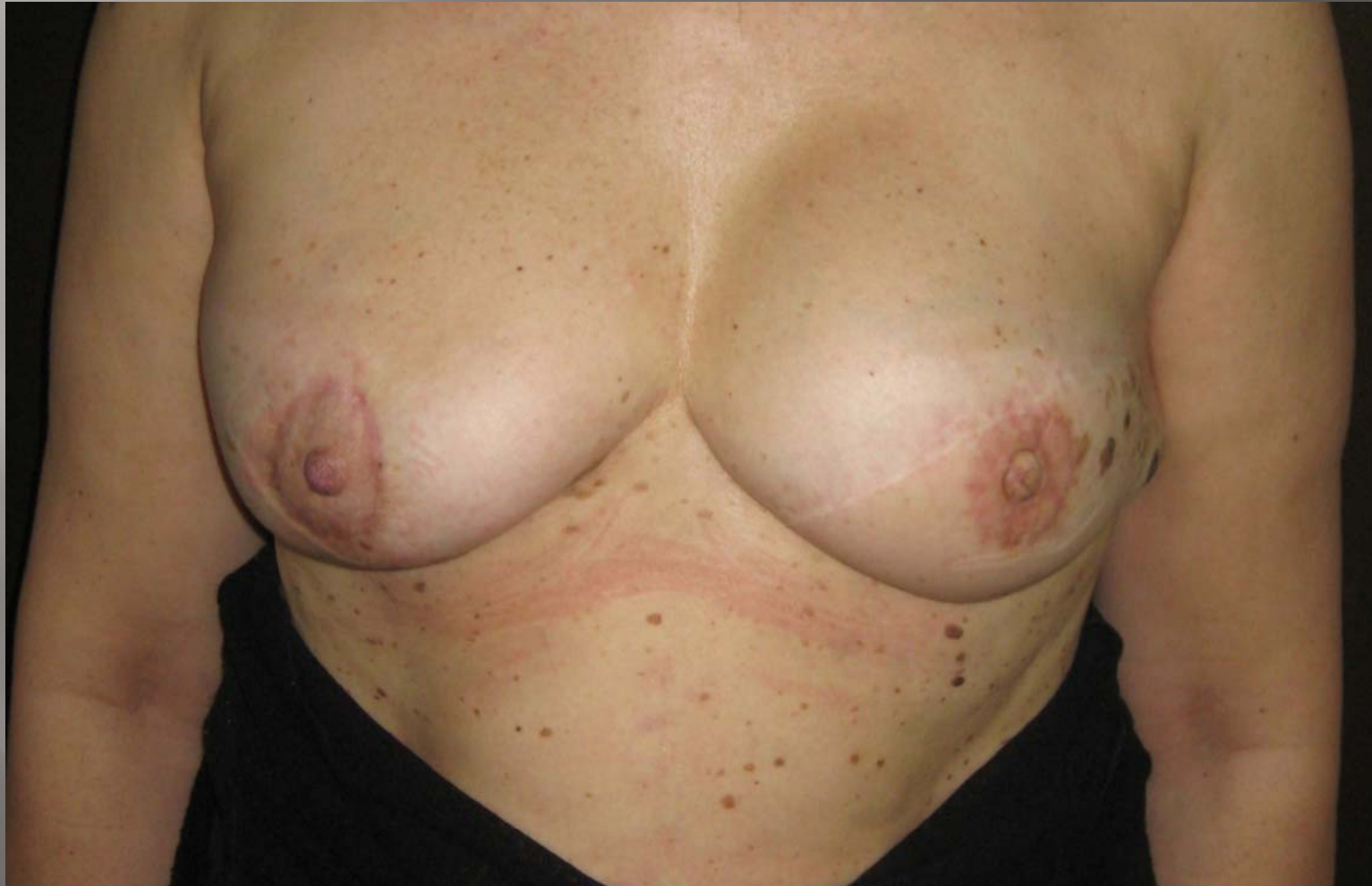

RECONSTRUCCIÓN CON LAT + PRÓTESIS



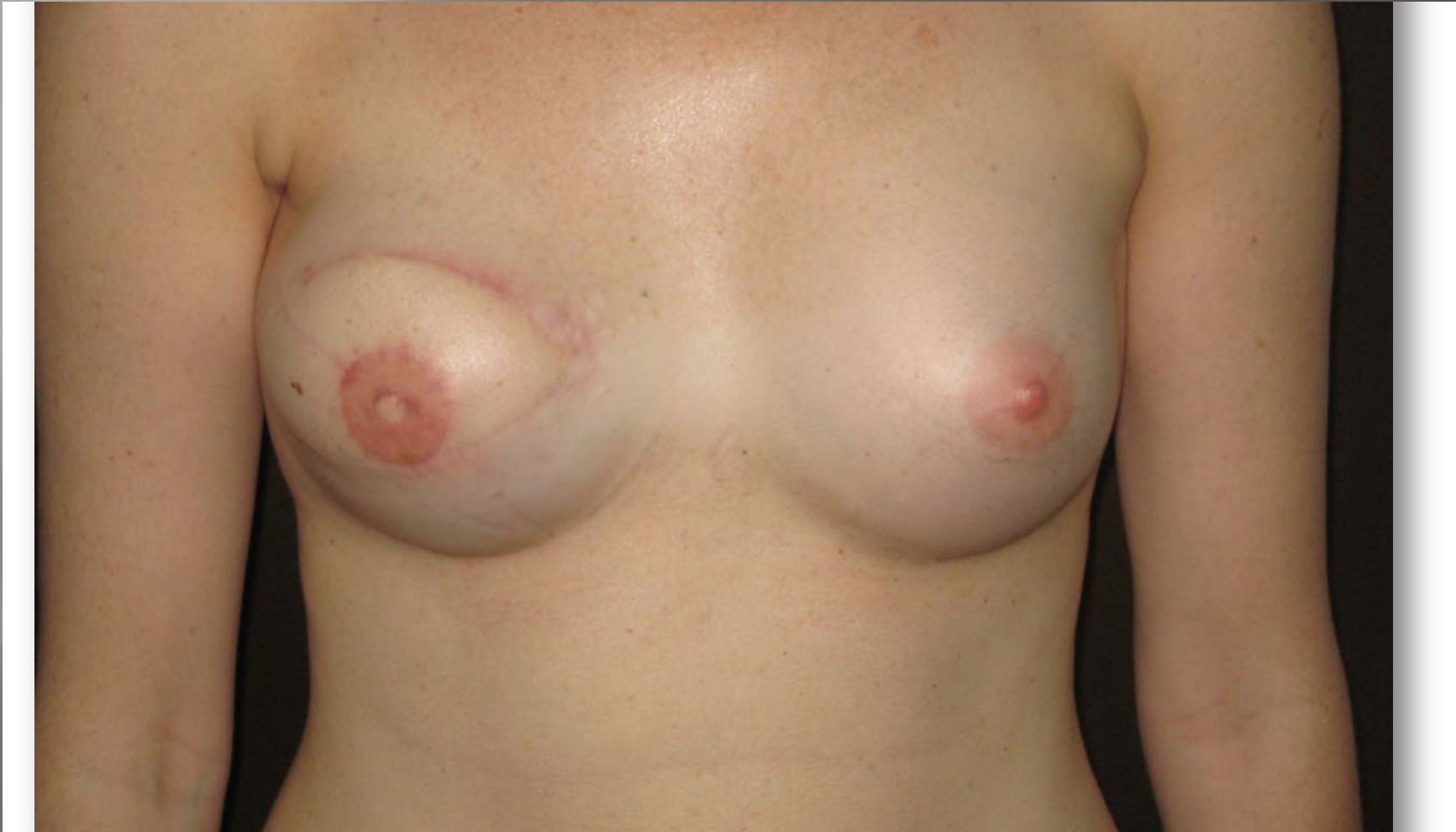

RECONSTRUCCIÓN CON LAT + PRÓTESIS



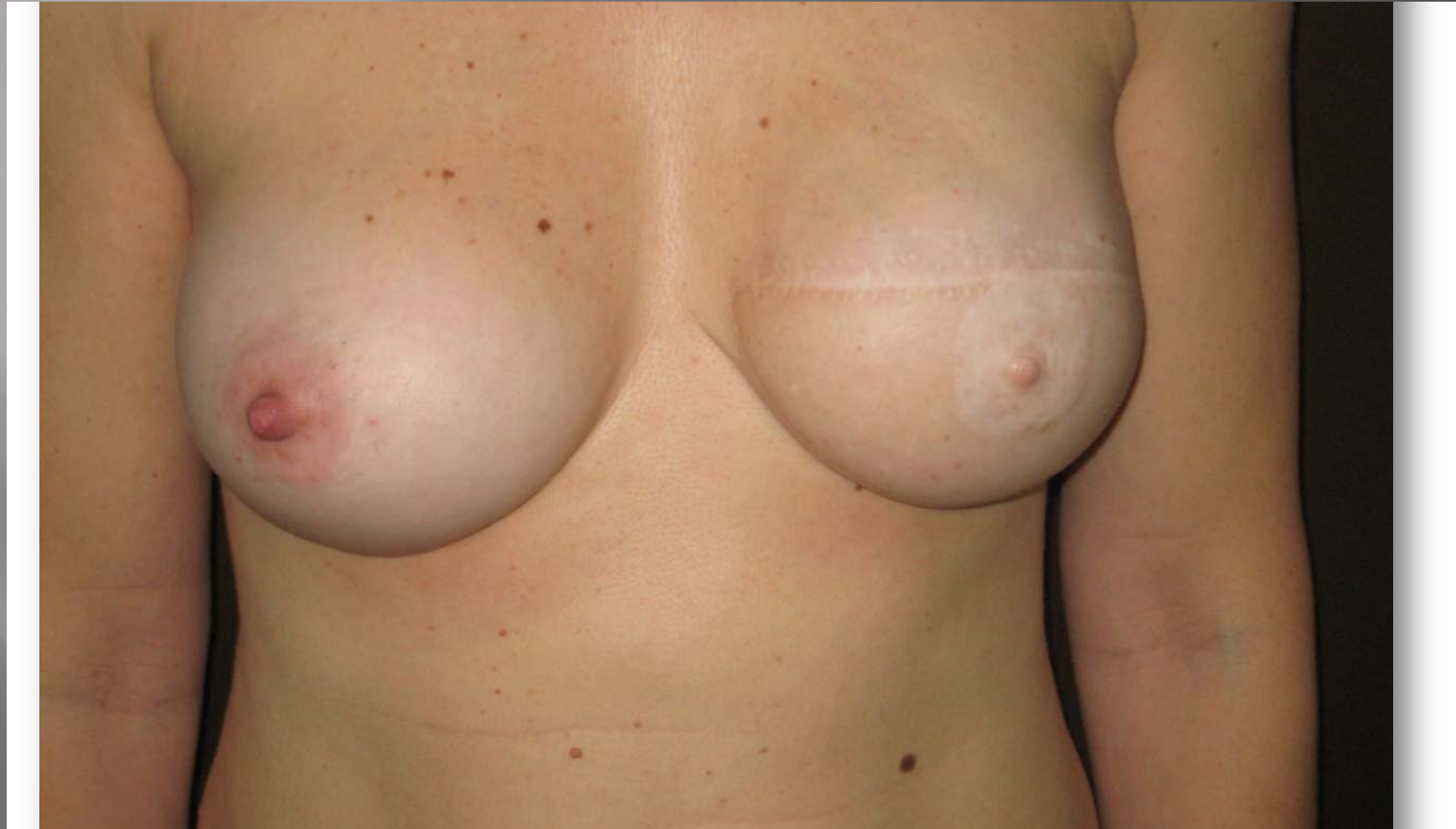

RECONSTRUCCIÓN CON LAT + PRÓTESIS



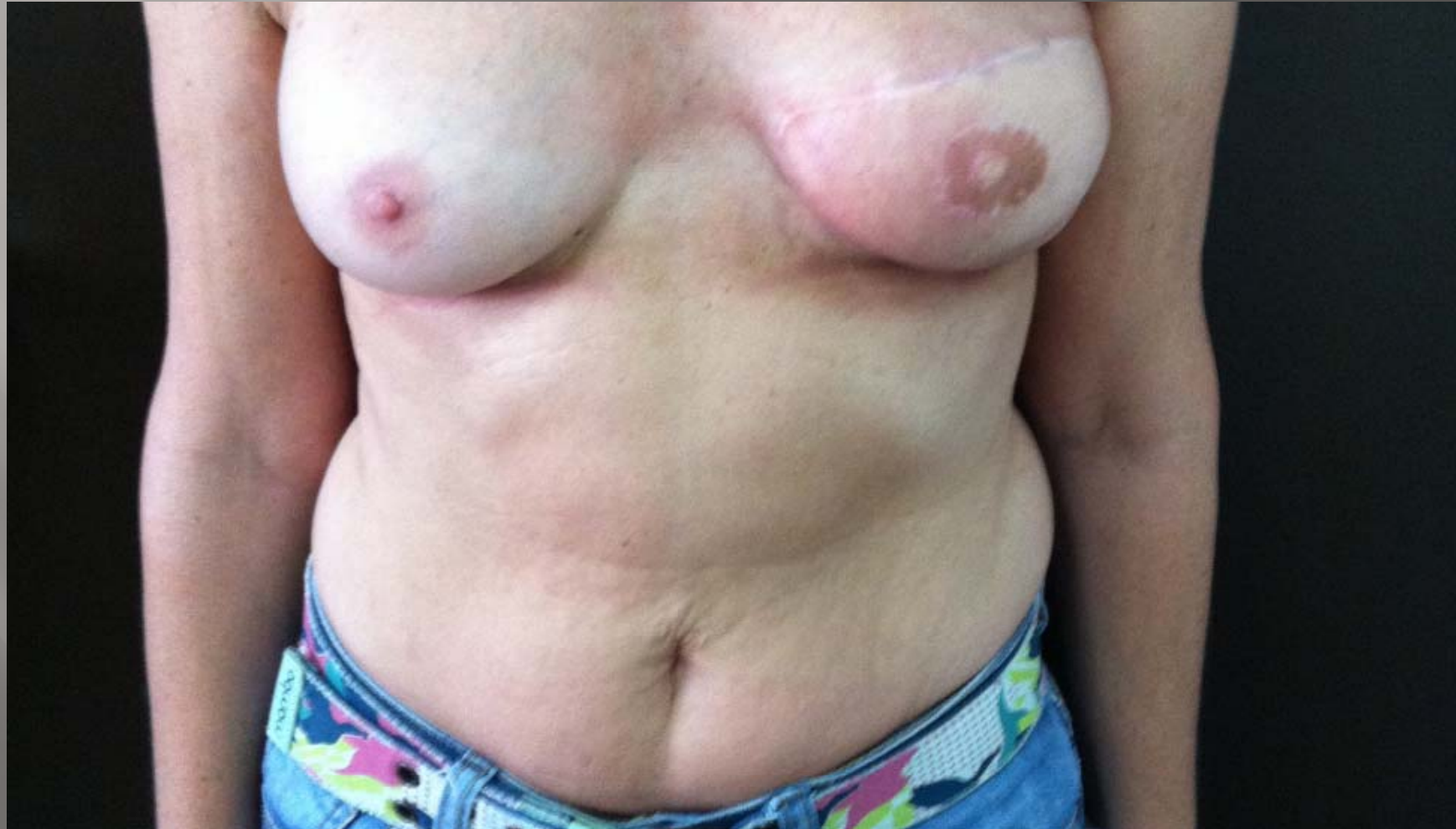

RECONSTRUCCIÓN CON LAT + PRÓTESIS





RECONSTRUCCIÓN CON LAT + PRÓTESIS



RECONSTRUCCION
MAMARIA

LATISIMO + ITA



RECONSTRUCCIÓN con LAT + ITA



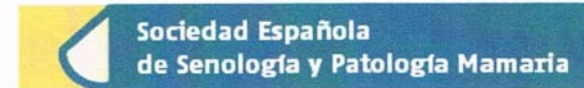
**INVESTIGADORES
PRINCIPALES**

JUNTO

**CENTRO PAT. MAMARIA
MADRID**

**INSTITUTO ONCOLOGICO
MILAN**

**RECONSTRUCCIÓN
MAMARIA CON ITA**



El Dr. Carlos Tejerina Botella, jefe del Servicio de Cirugía Plástica y Reparadora del Hospital Clínico Universitario de Valencia, y el Dr. Antonio Tejerina Bernal, cirujano general del Centro Patología de la Mama de Madrid, son los investigadores principales y coordinadores del estudio multicéntrico internacional titulado "Revisión del injerto de tejido adiposo (ITA) en pacientes con resección glandular parcial por neoplasia de mama", promovido el año 2013 desde el Grupo de Estudios Senológicos (GES) de la Sociedad Española de Senología y Patología Mamaria.

Dr. Antonio Piñero-Madrona
Director del GES



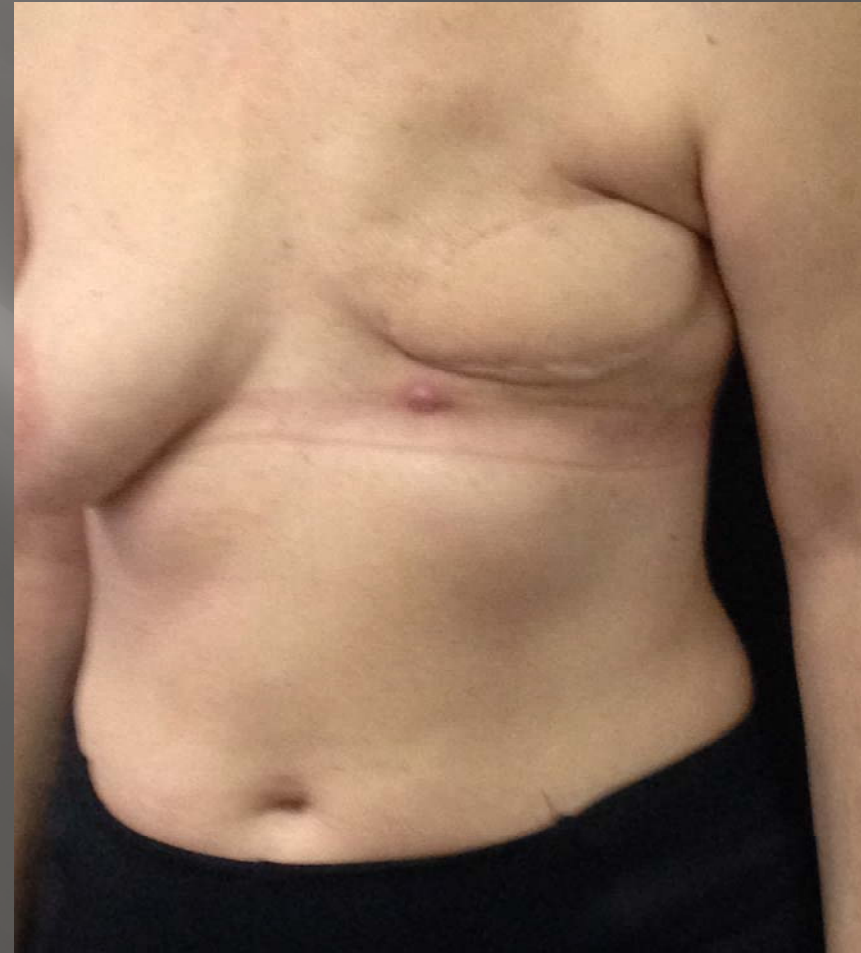RECONSTRUCCIÓN con LAT + ITA



PACIENTES:

**MÚSCULO LAT
VÁLIDO**

**SUFICIENTE TEJIDO
ADIPOSO**





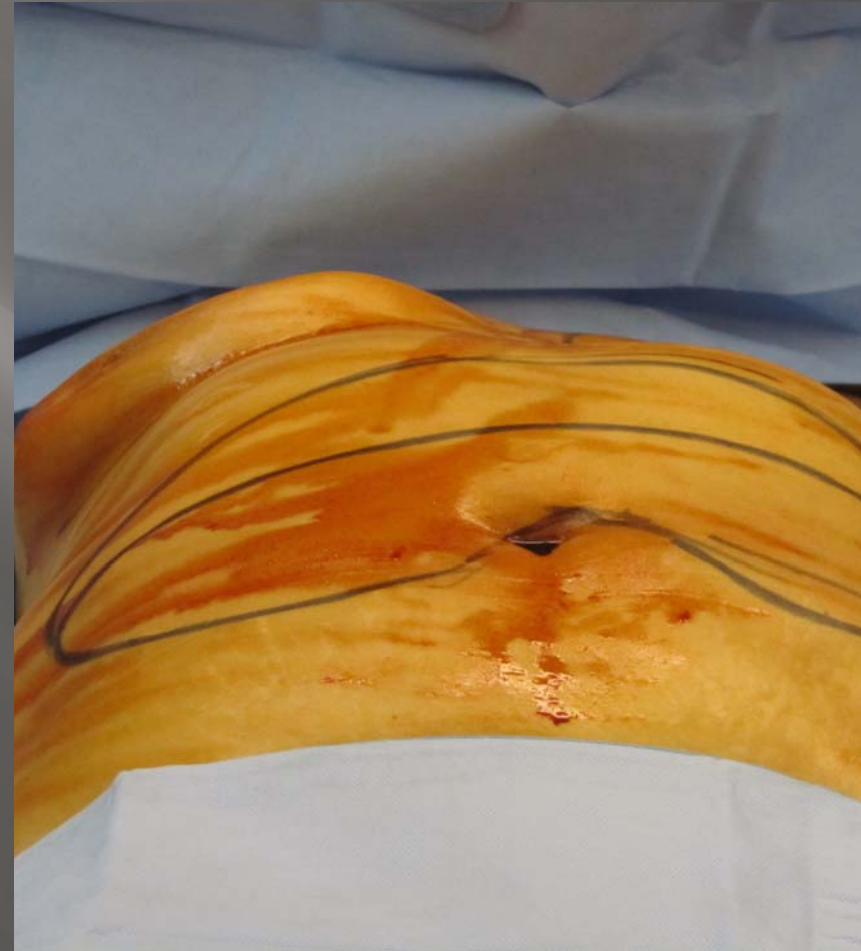
RECONSTRUCCIÓN con LAT + ITA



INTERVENCIÓN

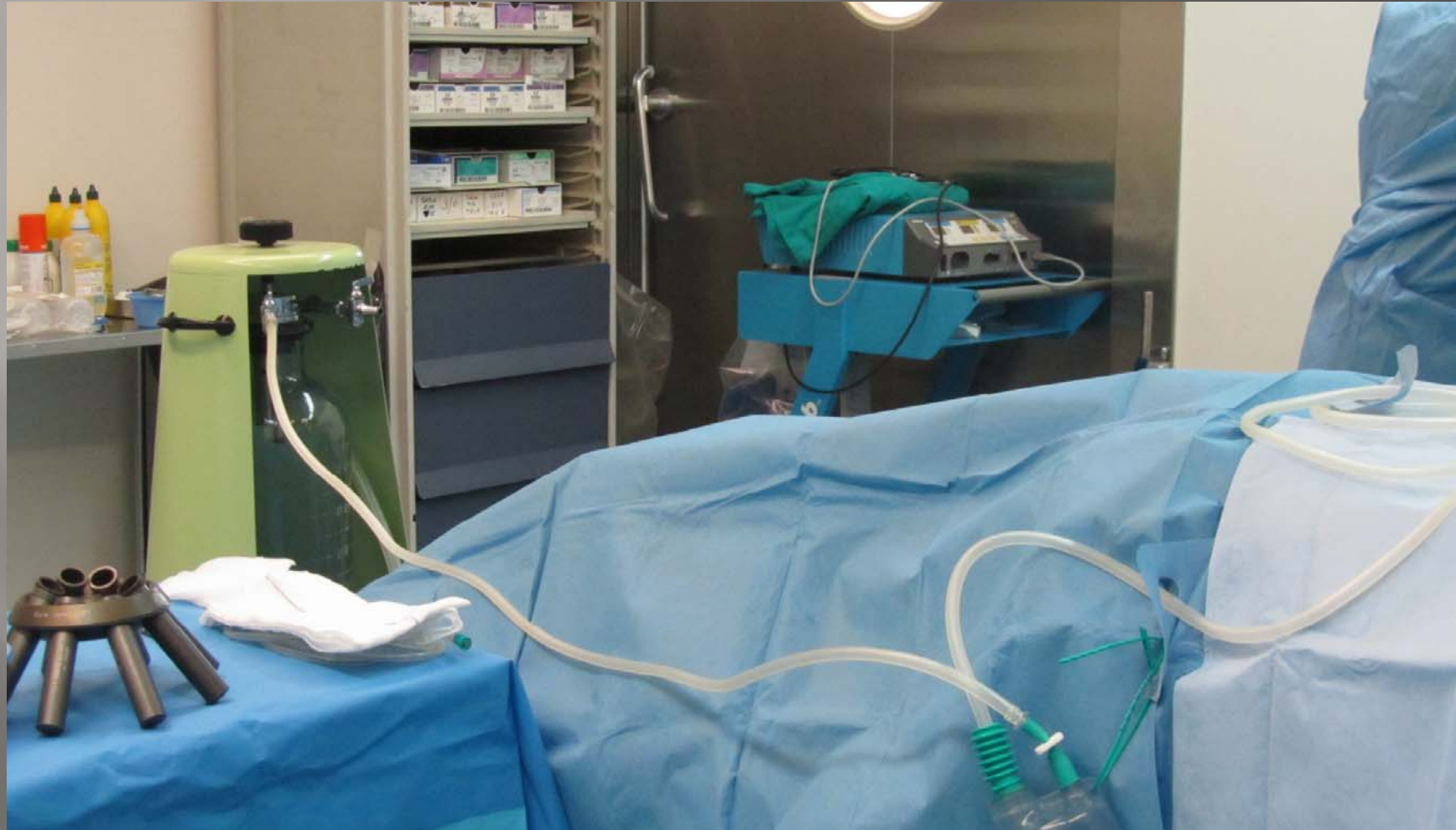2-3 TIEMPOS

1HORA - 30 MIN



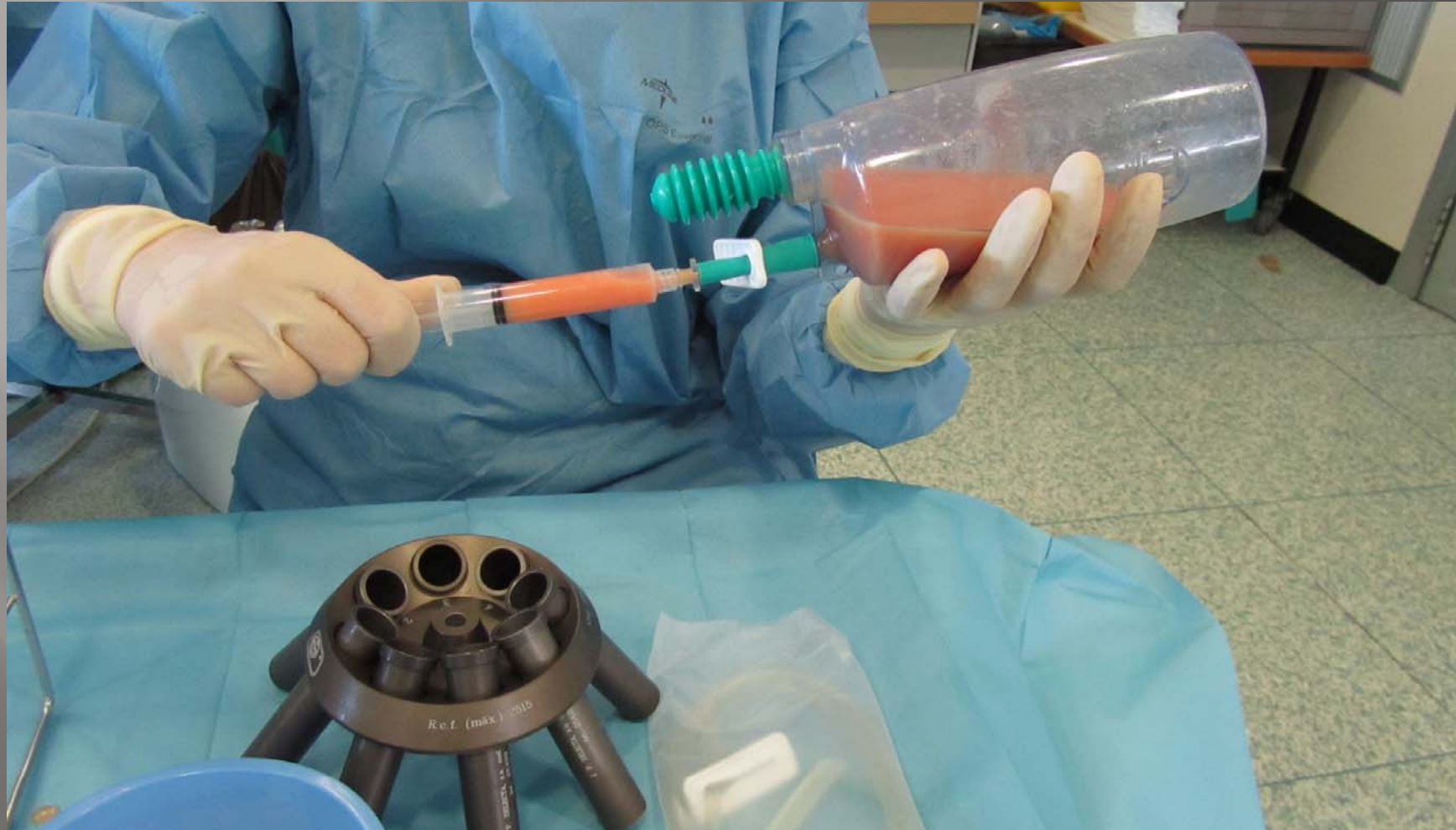

RECONSTRUCCIÓN CON LAT + ITA



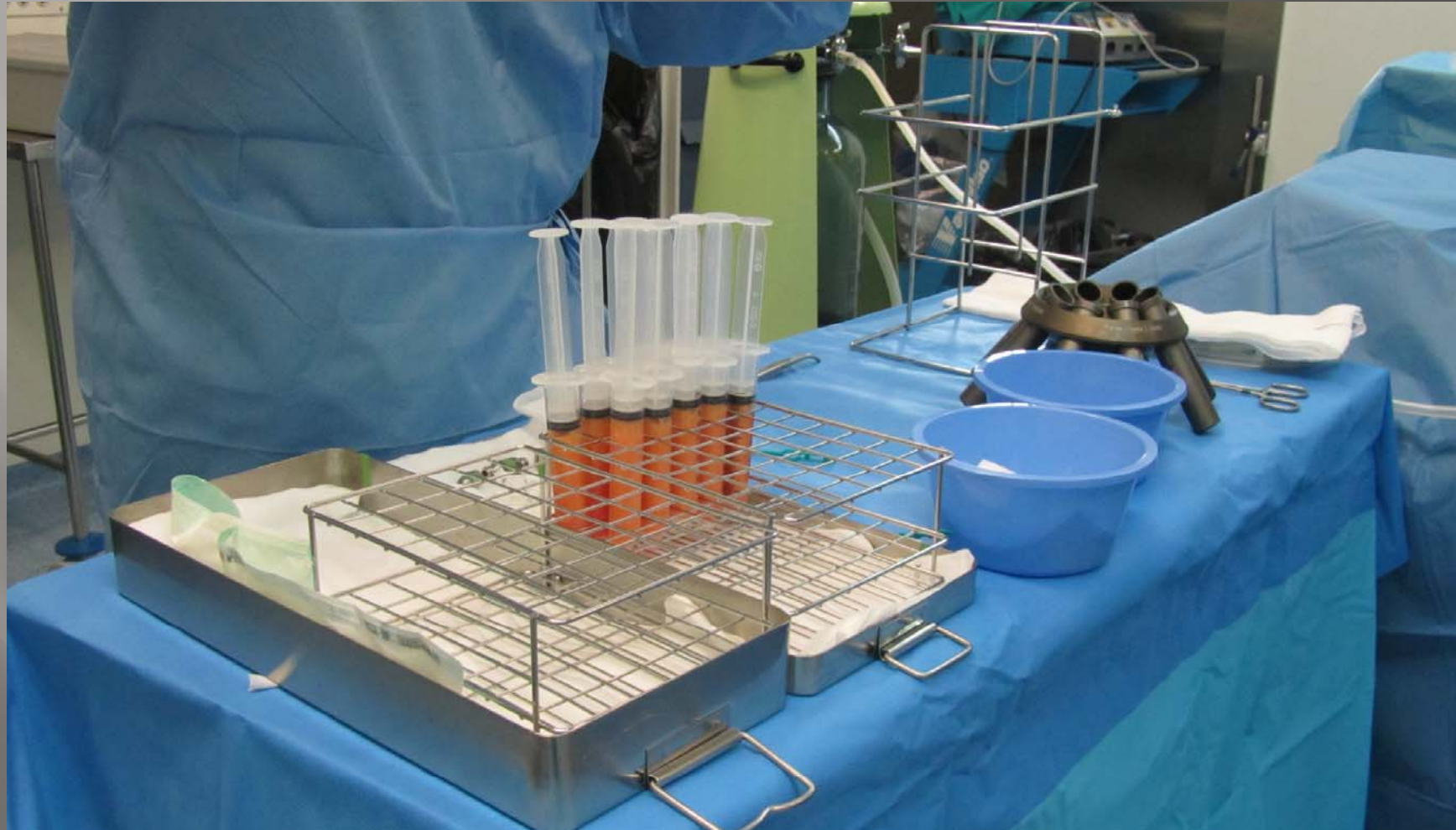


RECONSTRUCCIÓN CON LAT + ITA





RECONSTRUCCIÓN CON LAT + ITA





RECONSTRUCCIÓN CON LAT + ITA



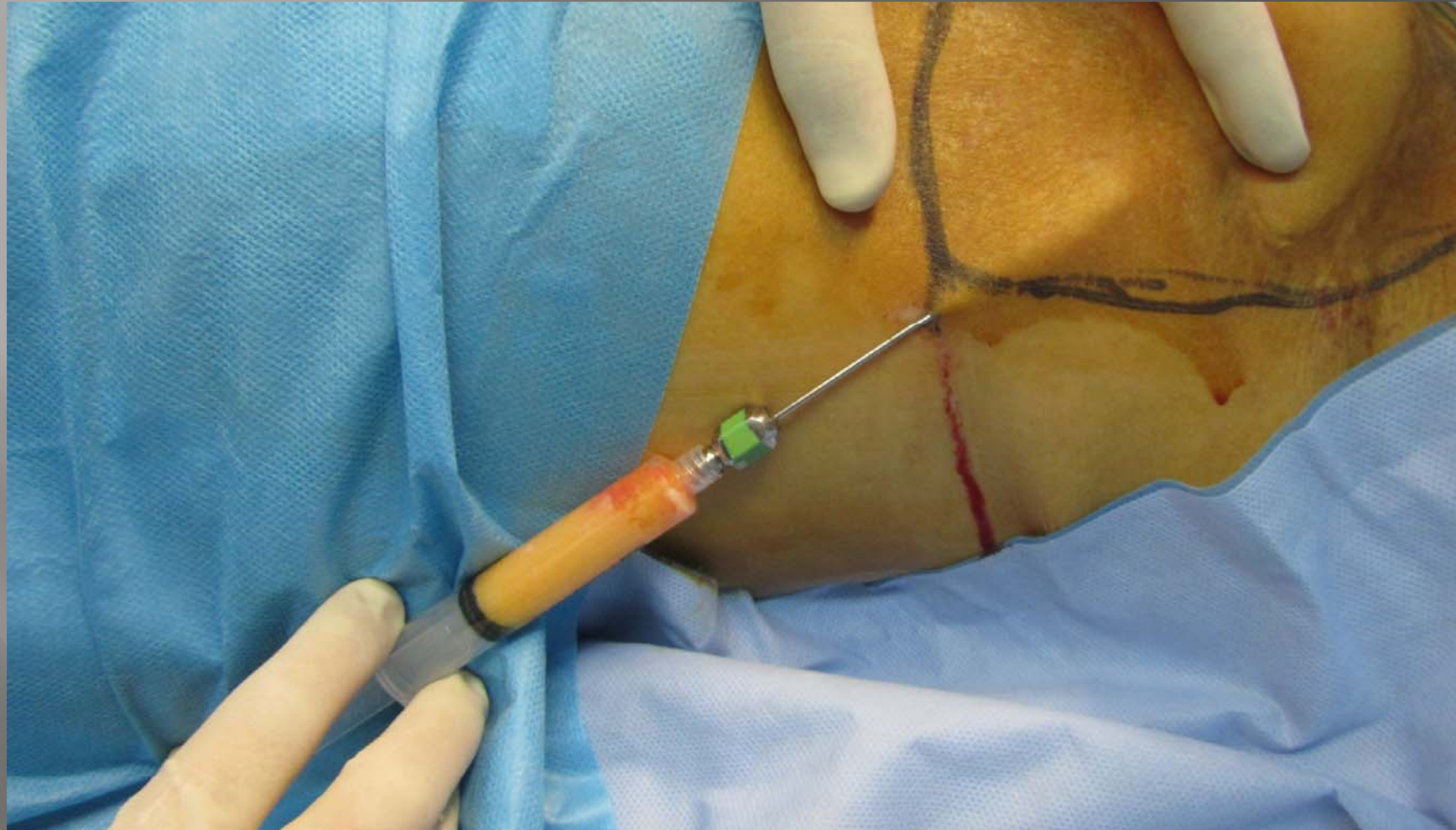


RECONSTRUCCIÓN CON LAT + ITA



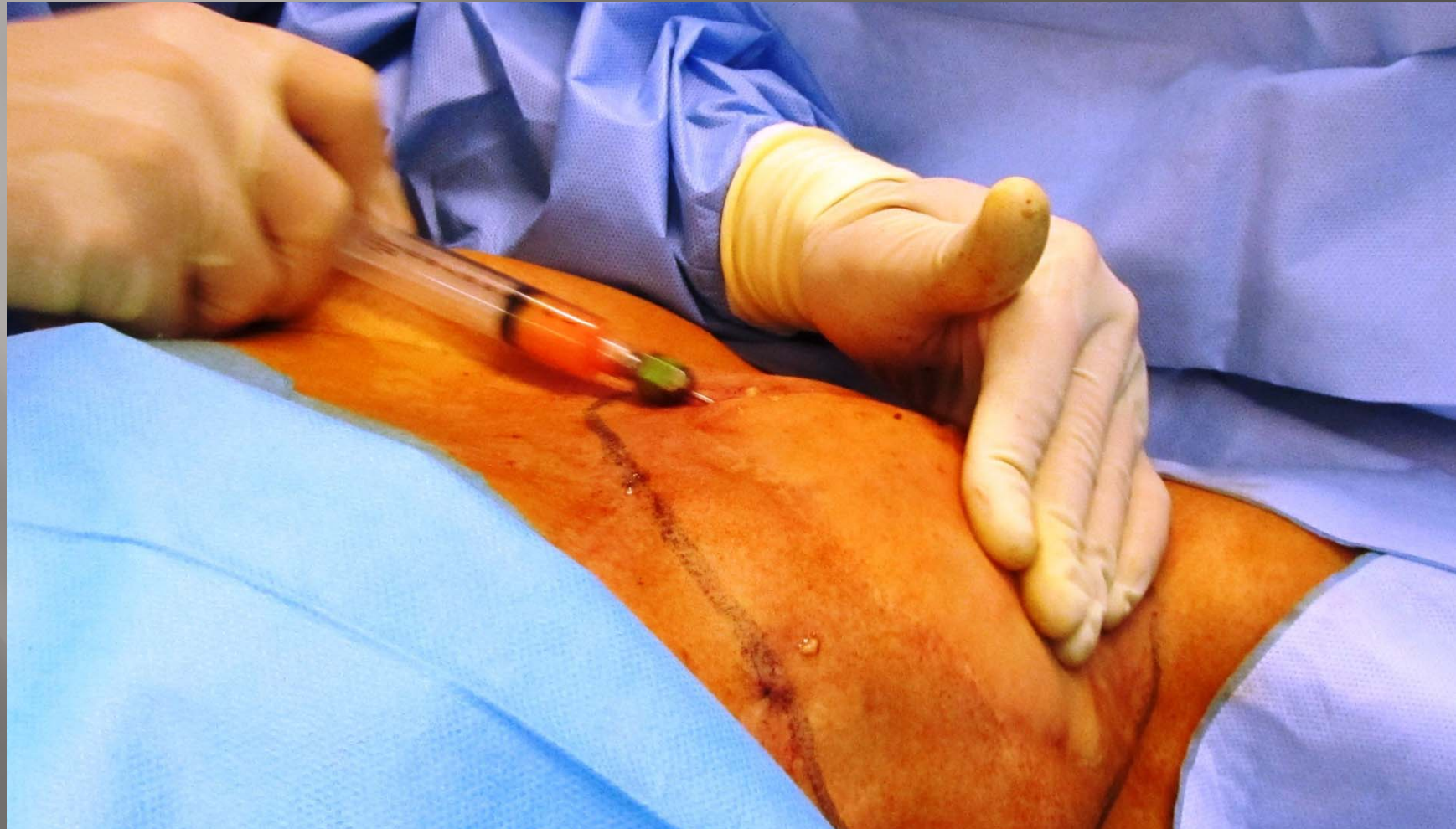


RECONSTRUCCIÓN CON LAT + ITA



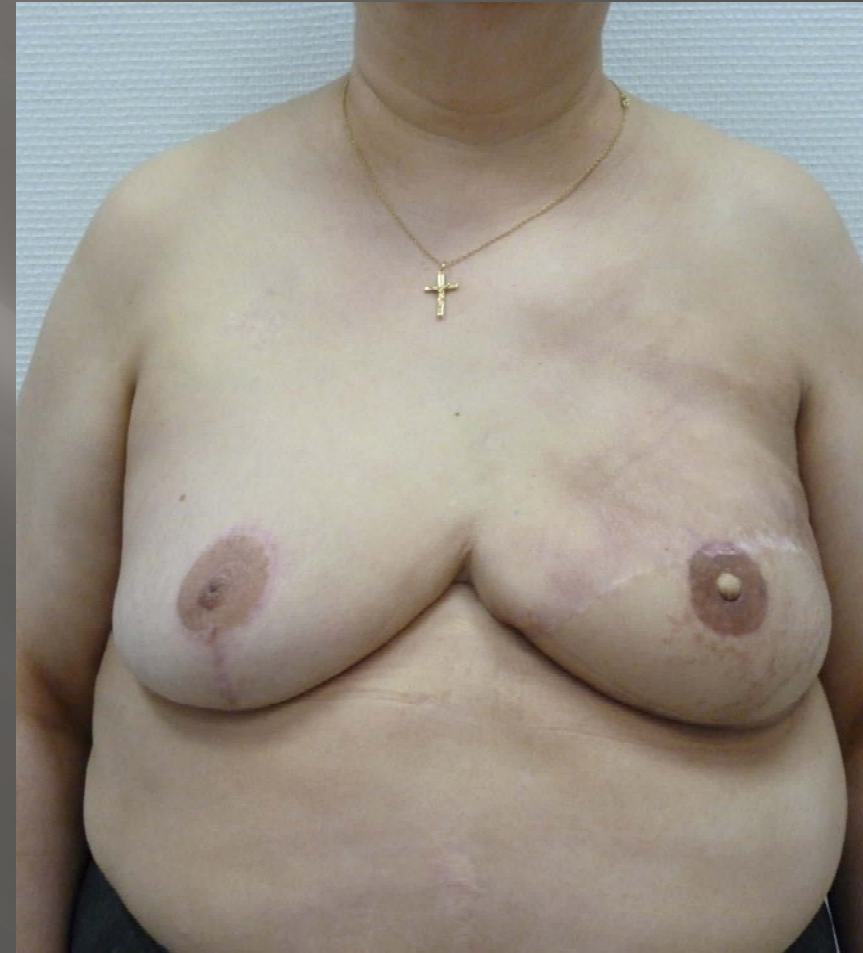
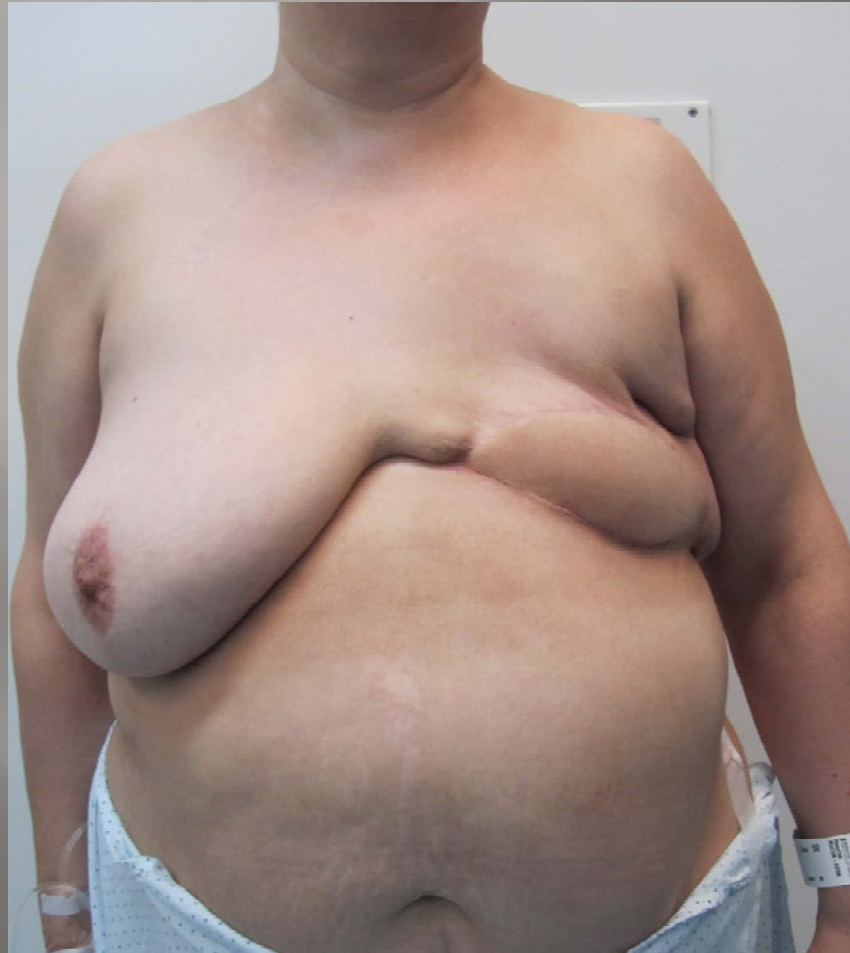
RECONSTRUCCIÓN CON LAT + ITA



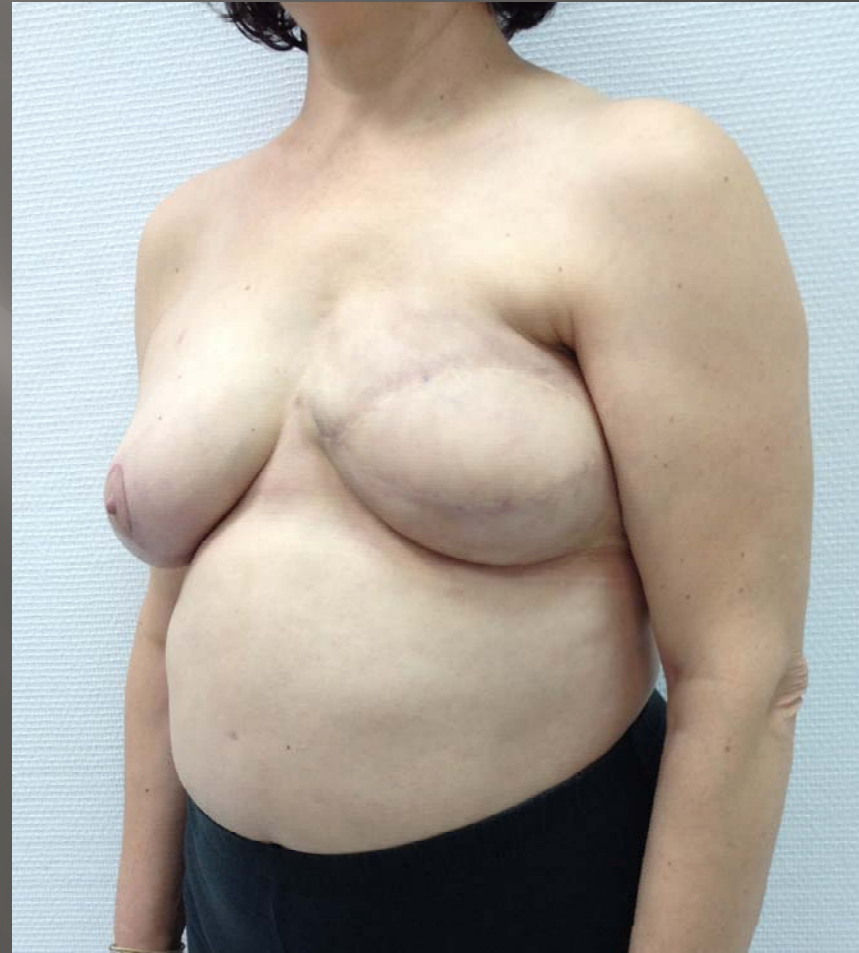
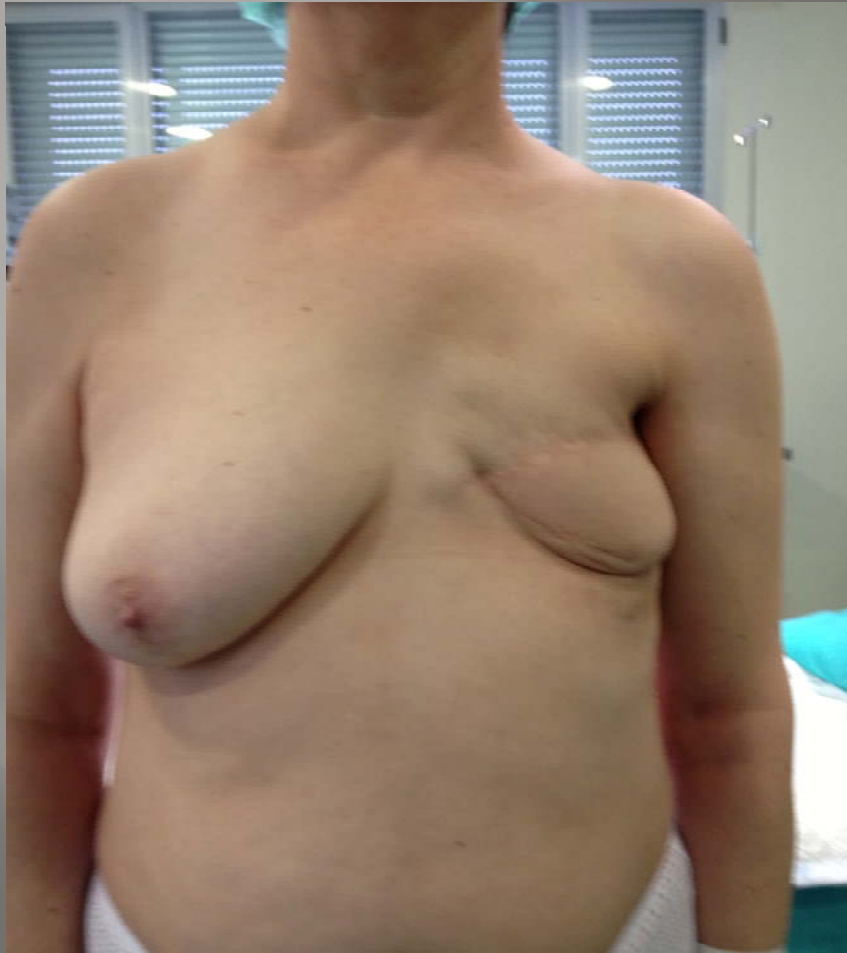
RECONSTRUCCIÓN con LAT + ITA



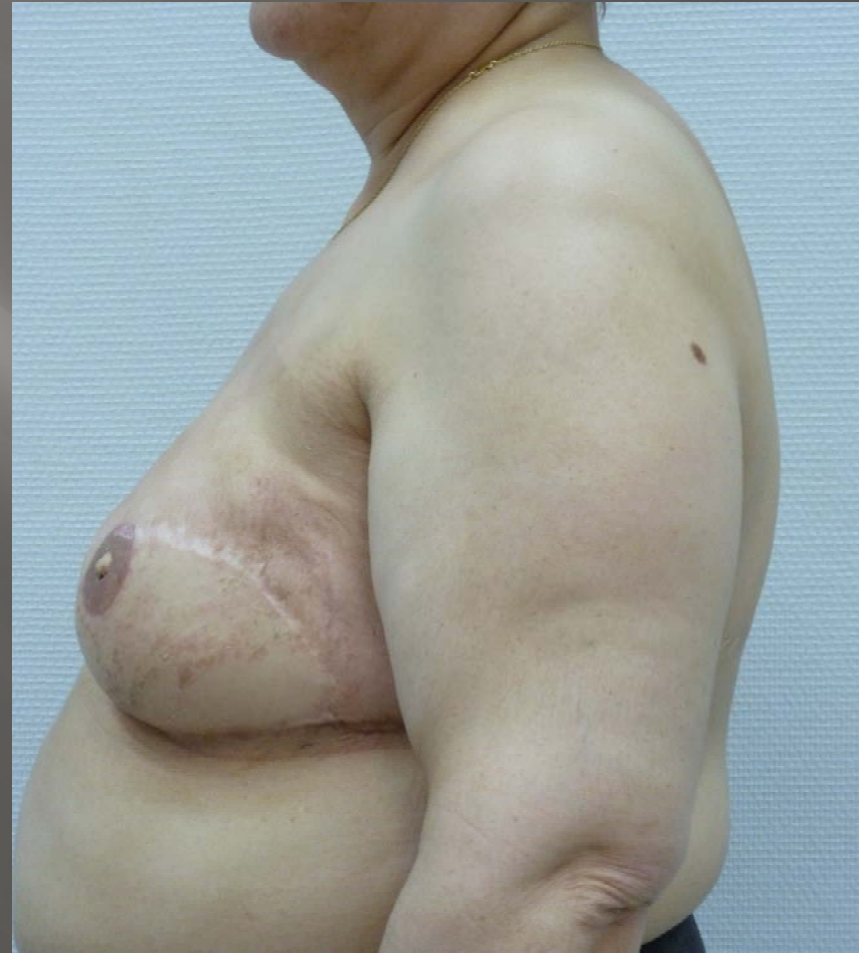
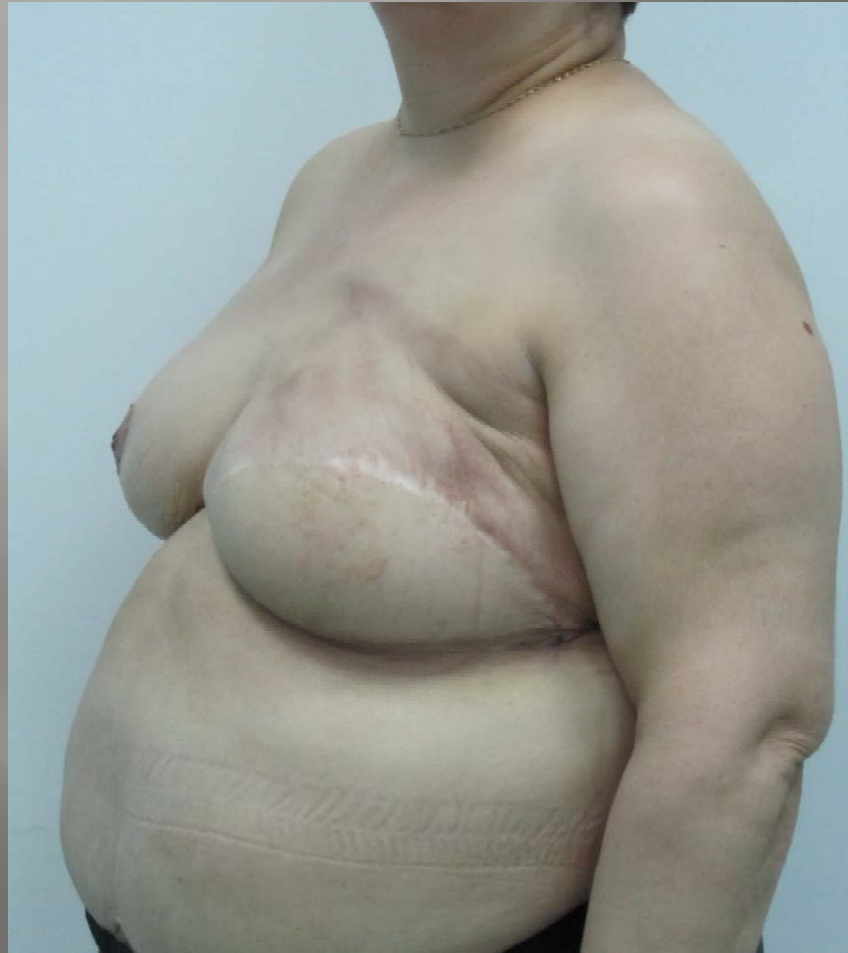
RECONSTRUCCIÓN con LAT + ITA



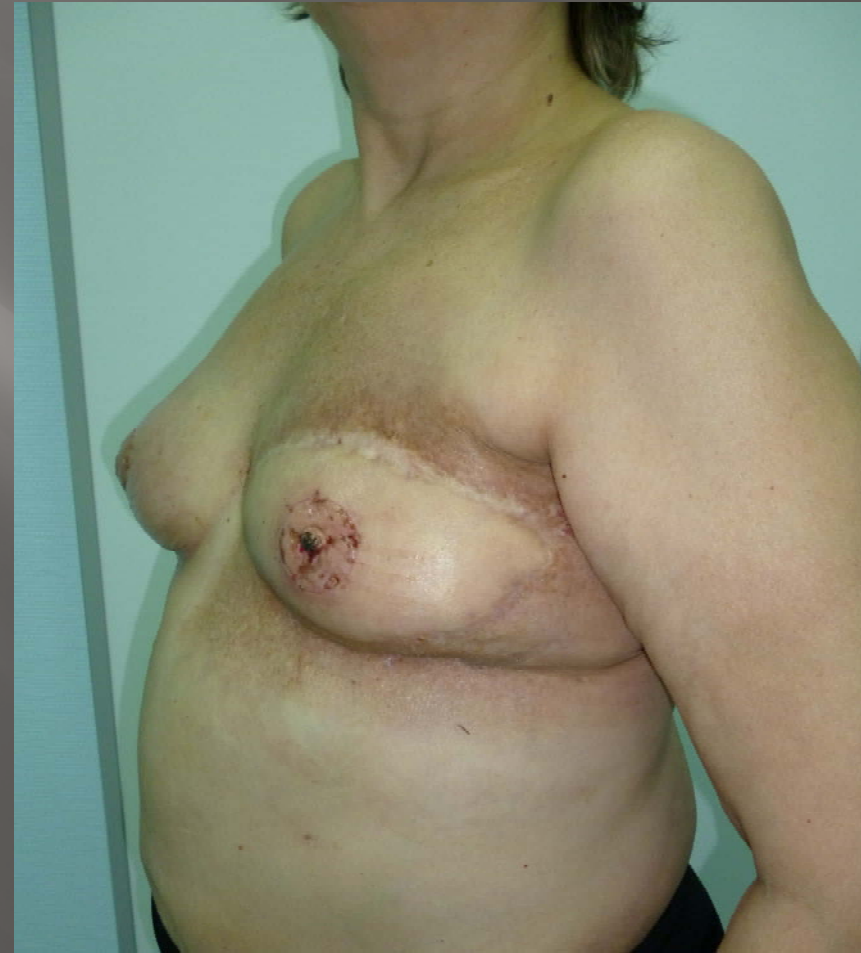
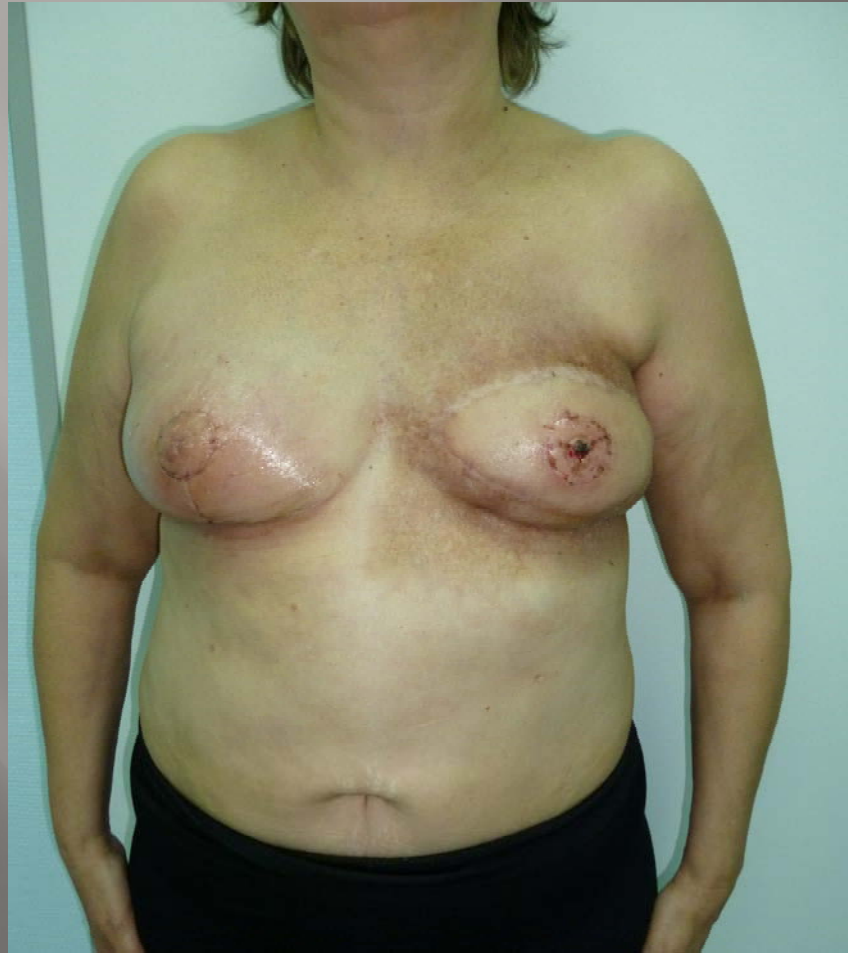
RECONSTRUCCIÓN con LAT + ITA



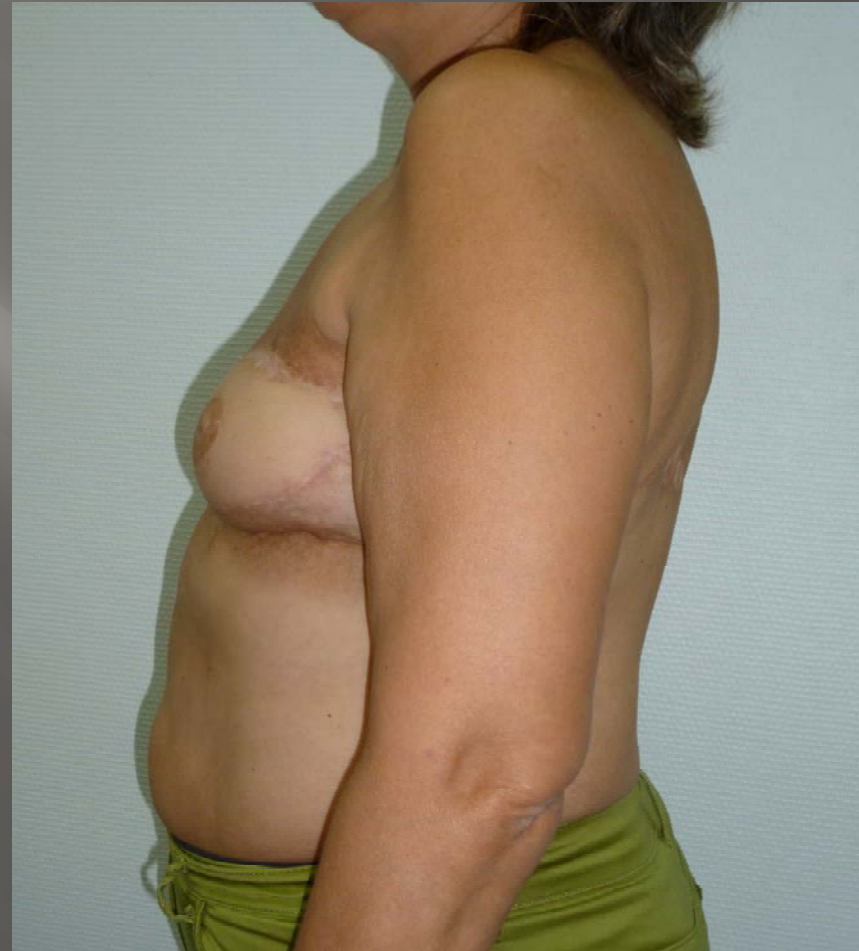
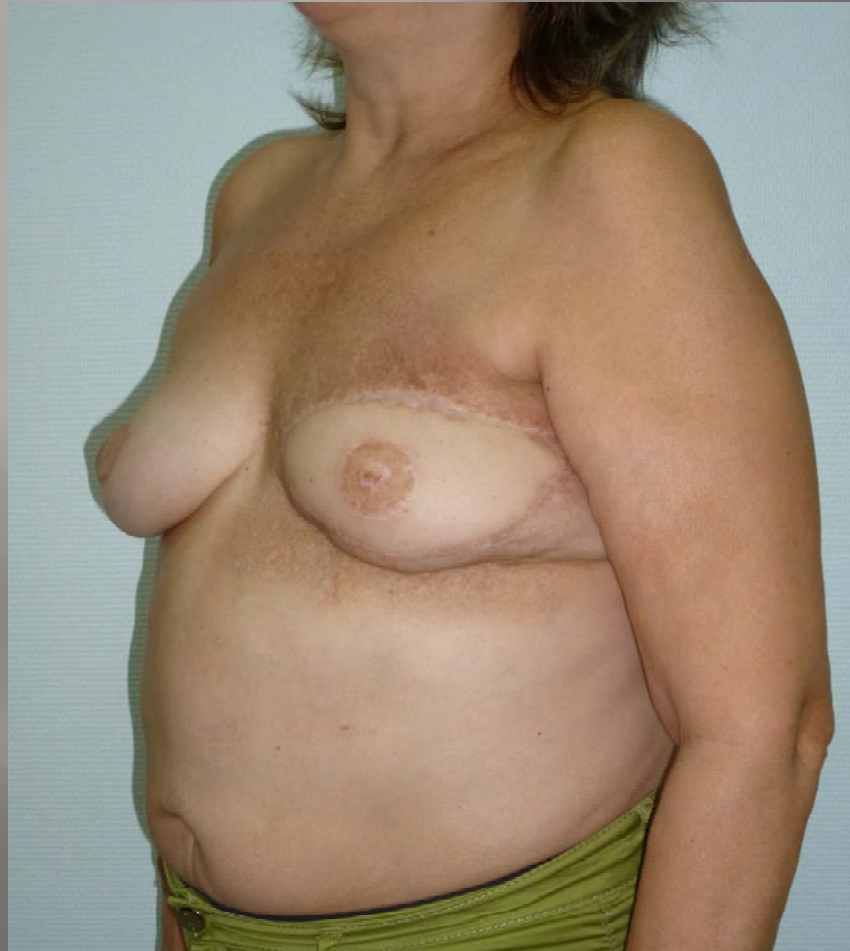
RECONSTRUCCIÓN con LAT + ITA



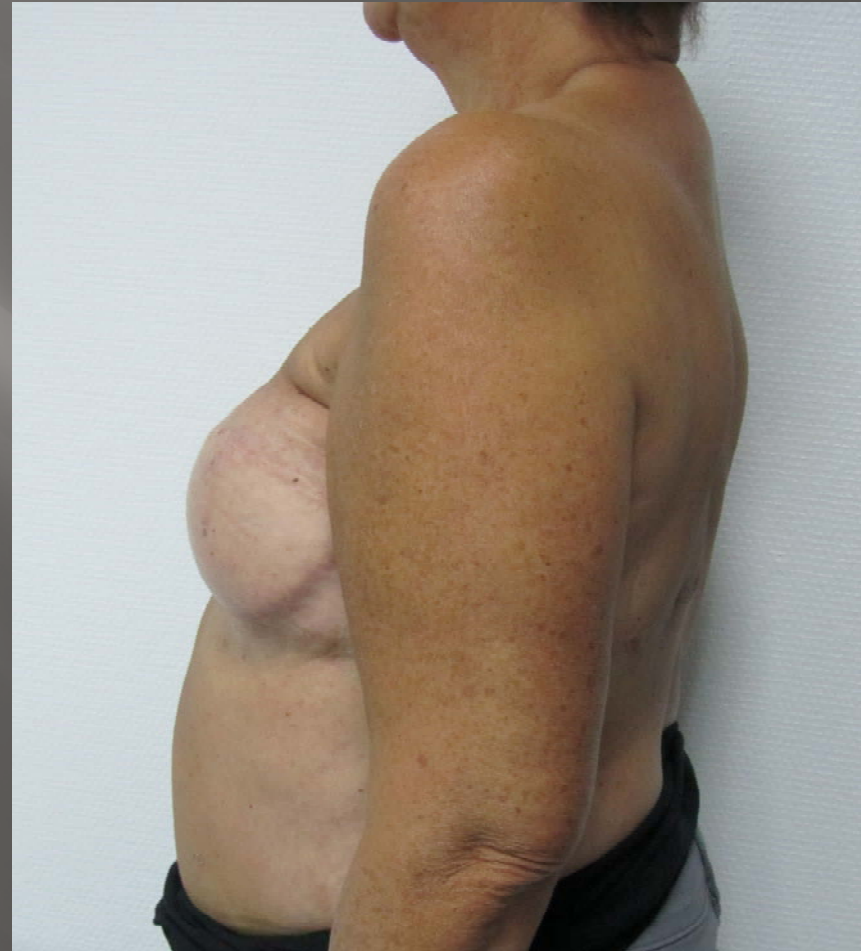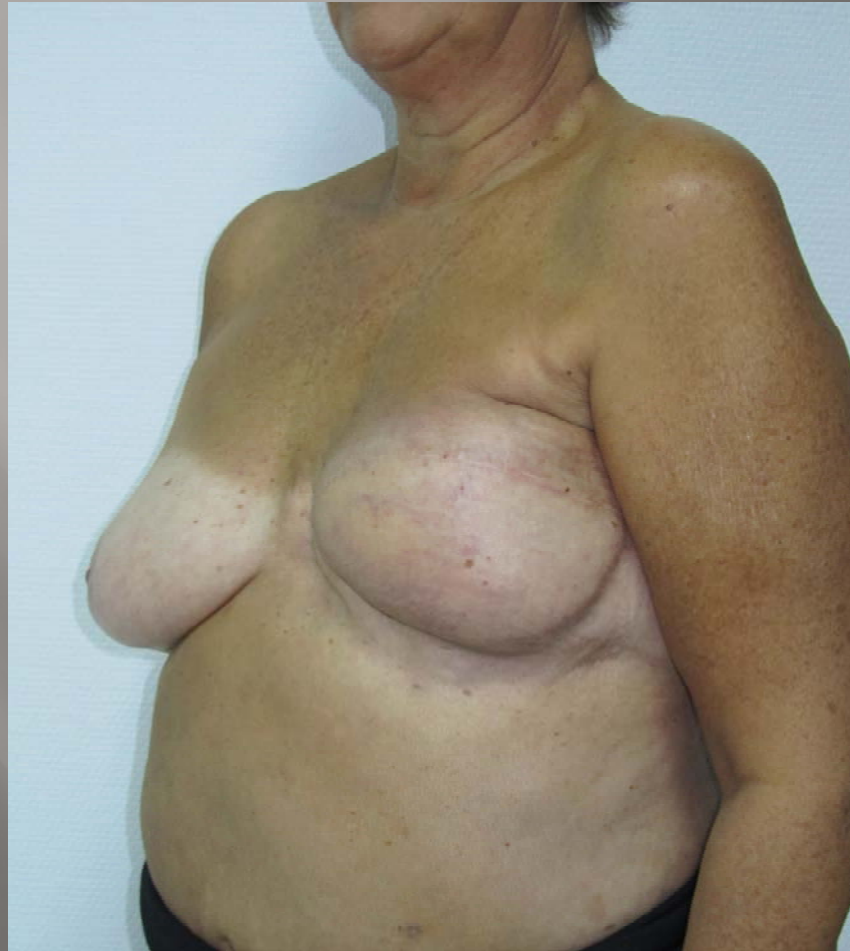


RECONSTRUCCIÓN con LAT + ITA



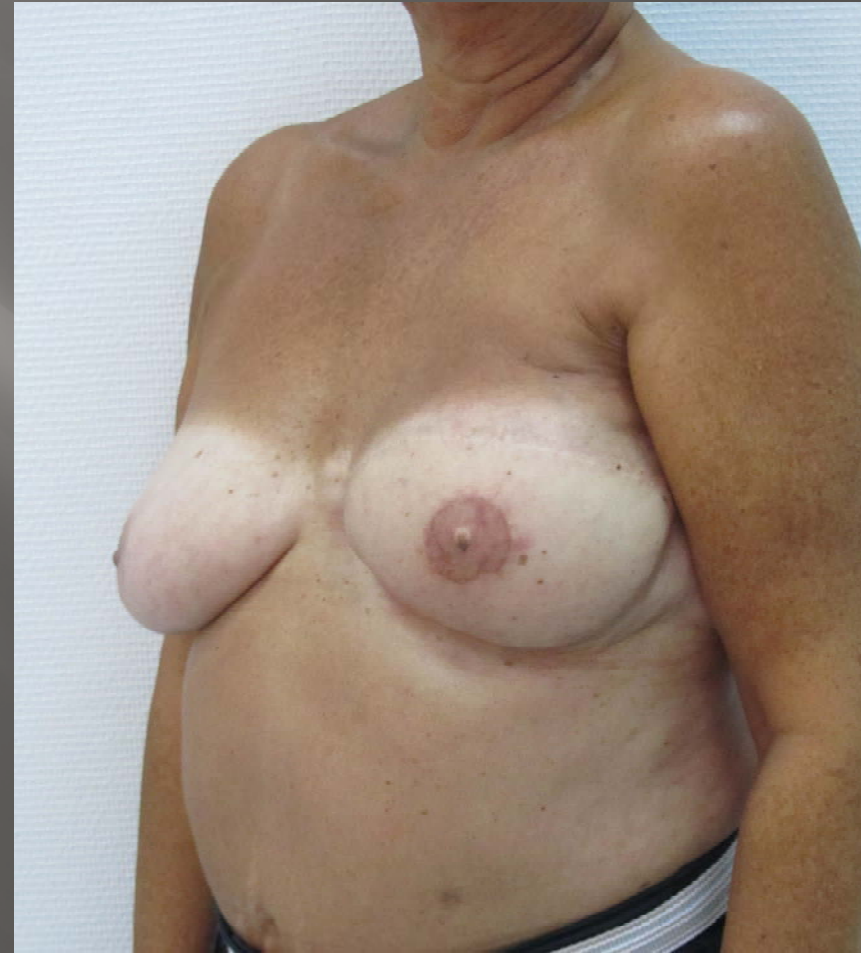
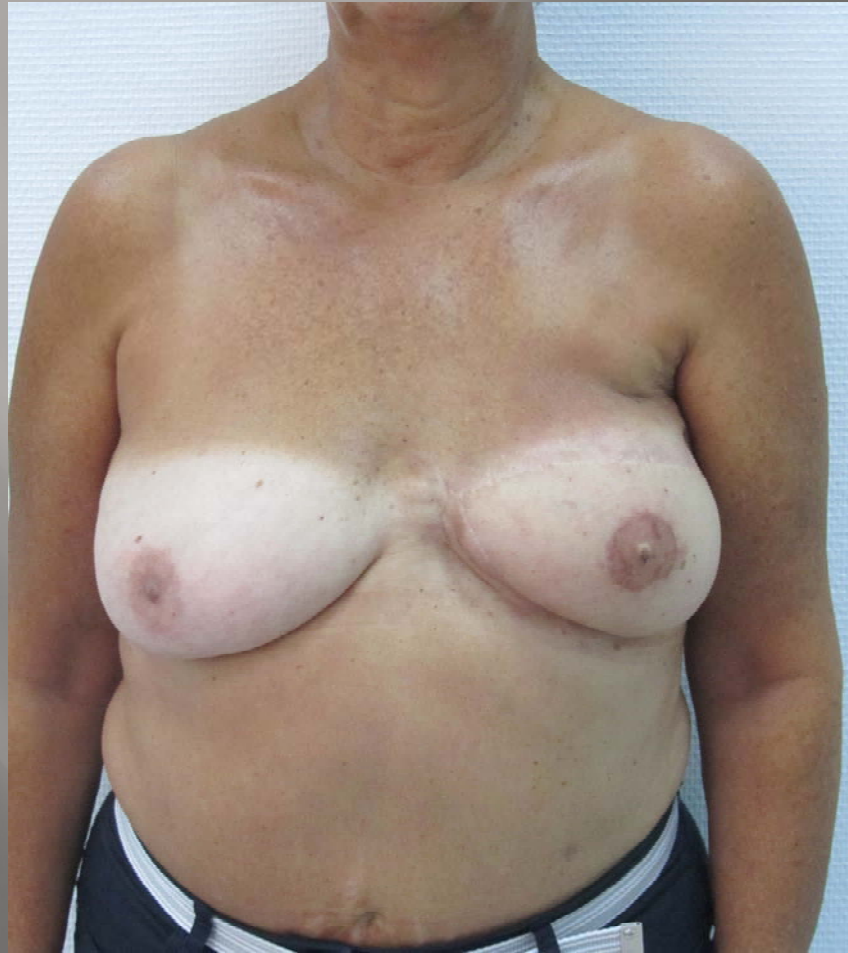
RECONSTRUCCIÓN con LAT + ITA





RECONSTRUCCIÓN con LAT + ITA



RECONSTRUCCION
MAMARIA

DIEP



RECONSTRUCCIÓN con DIEP

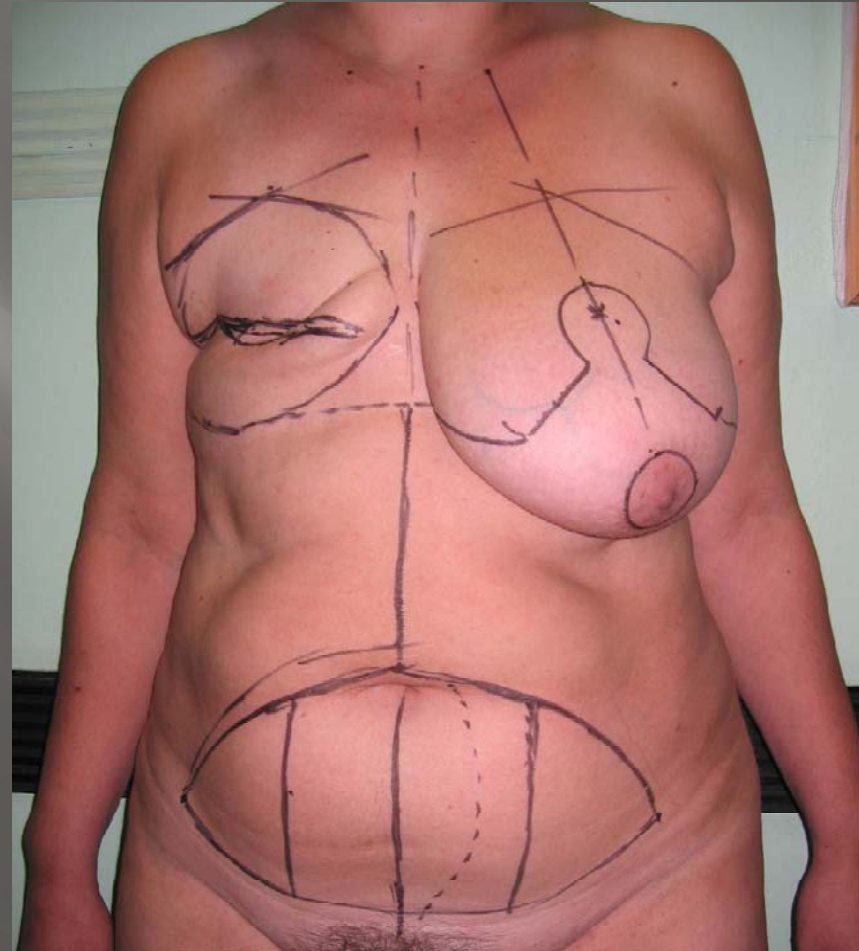


PACIENTES

TEJIDO ABDOMINAL
VÁLIDO

VASOS PERFORANTES
Y RECEPTORES
VÁLIDOS

LARGA DURACIÓN





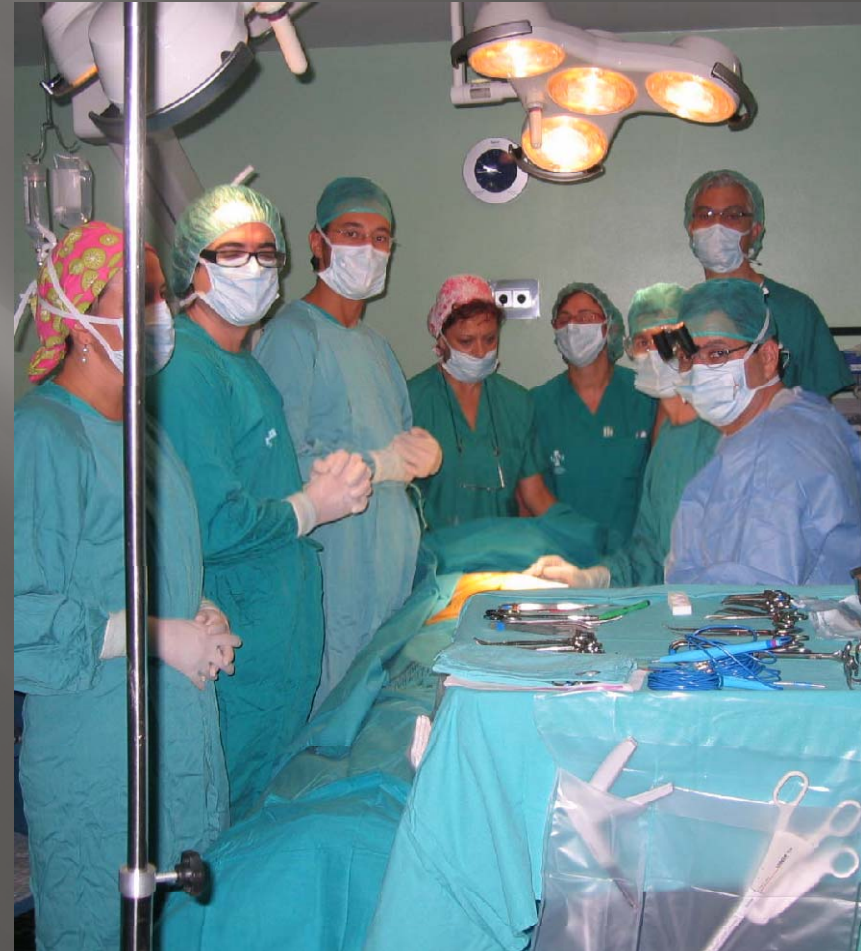RECONSTRUCCIÓN con DIEP



INTERVENCIÓN

EQUIPO CON MUY
BUENA FORMACIÓN Y
EXPERIENCIA

> 6 HORAS DE
INTERVENCIÓN





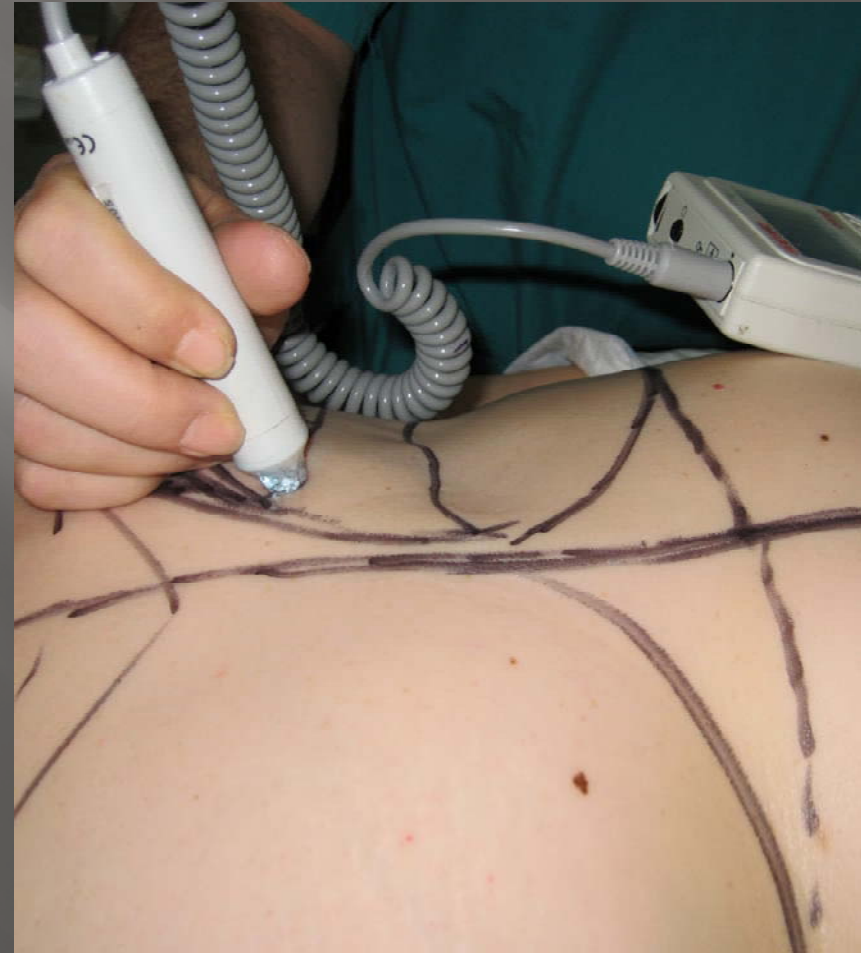
RECONSTRUCCIÓN con DIEP



INTERVENCIÓN

TACMD
PREOPERATORIO

DOPPLER PARA
LOCALIZAR LOS
VASOS





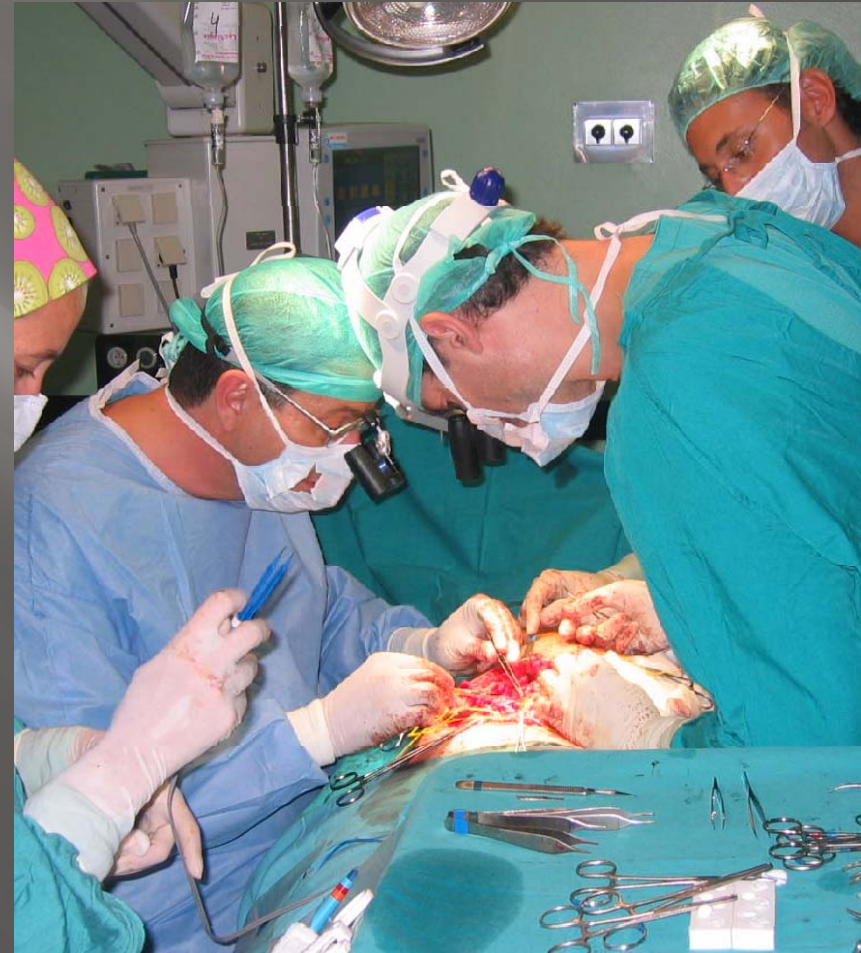RECONSTRUCCIÓN con DIEP



INTERVENCIÓN

DISECCIÓN DE VASOS
CON TELELUPAS

SUTURA DE LOS VASOS
CON MICROSCOPIO



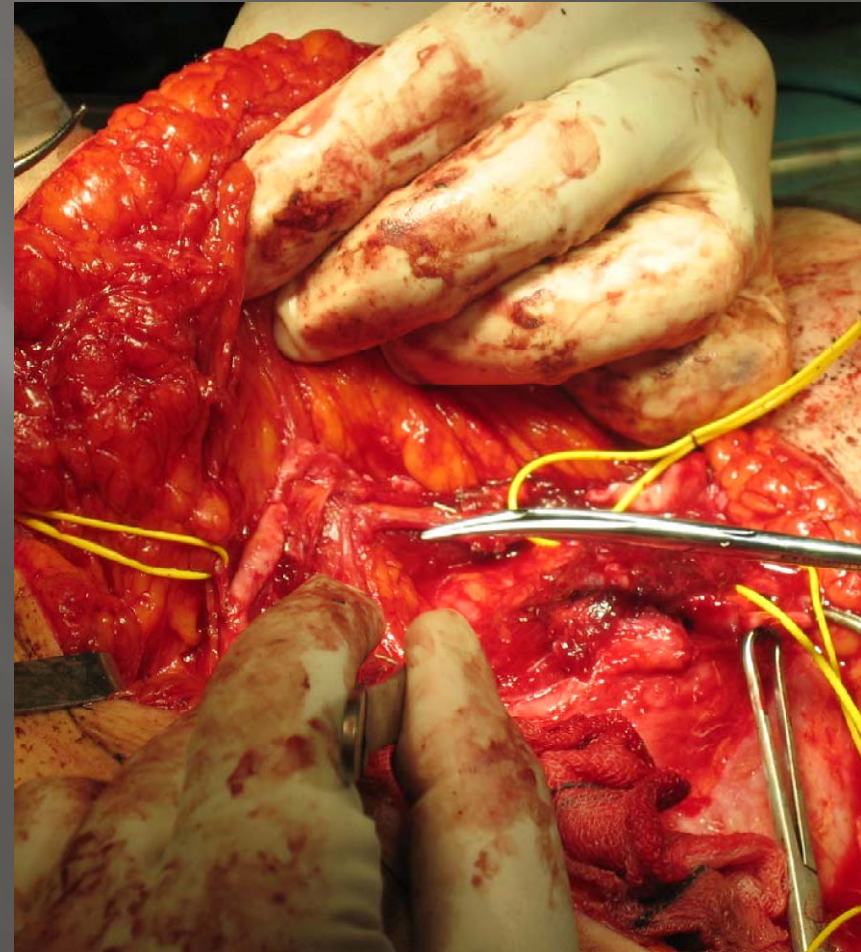


RECONSTRUCCIÓN con DIEP



INTERVENCIÓN

LOCALIZACIÓN Y
DISECCIÓN MUY
METICULOSA DE LOS
VASOS



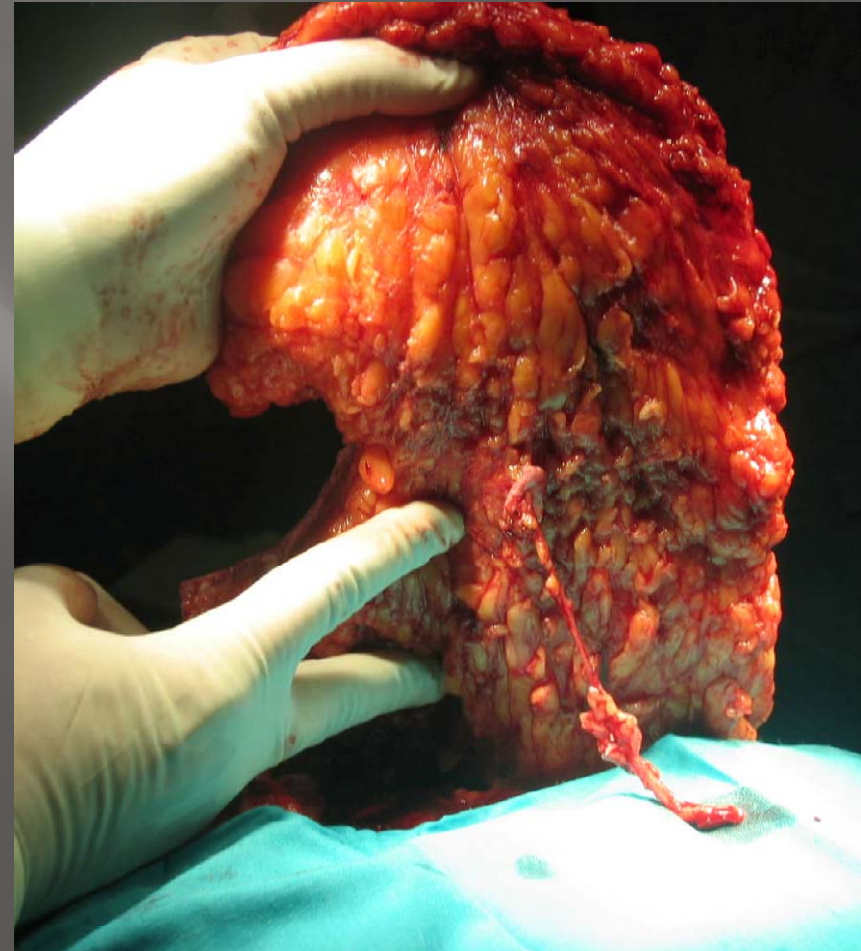


RECONSTRUCCIÓN con DIEP



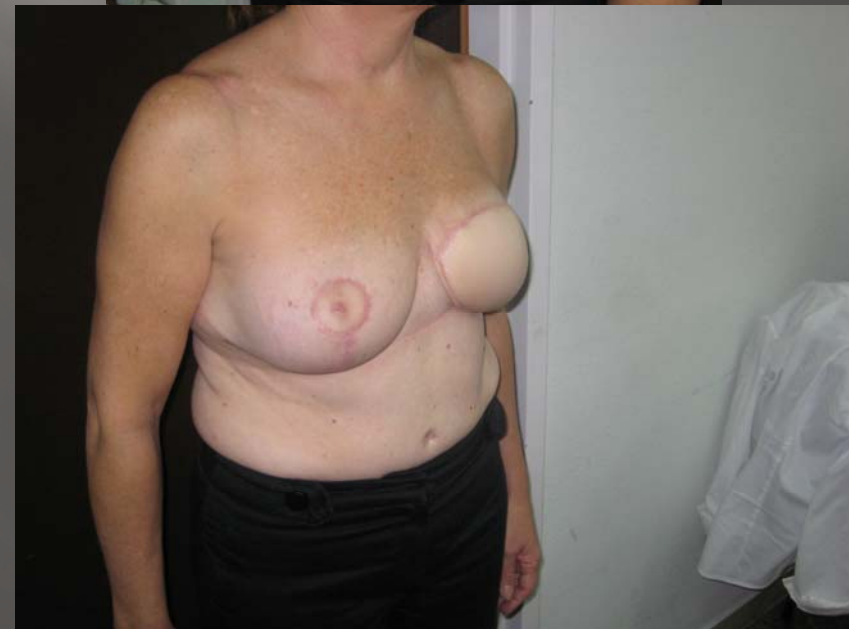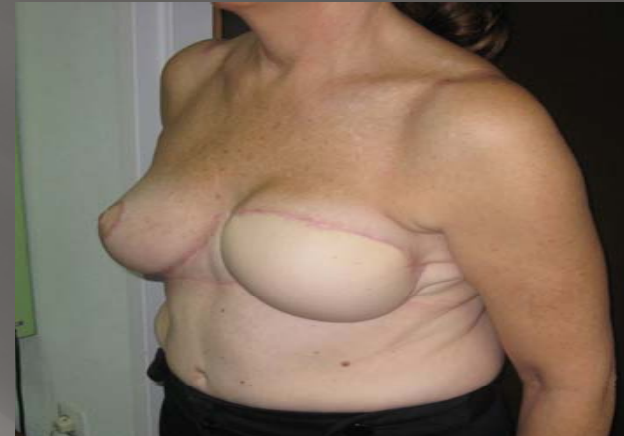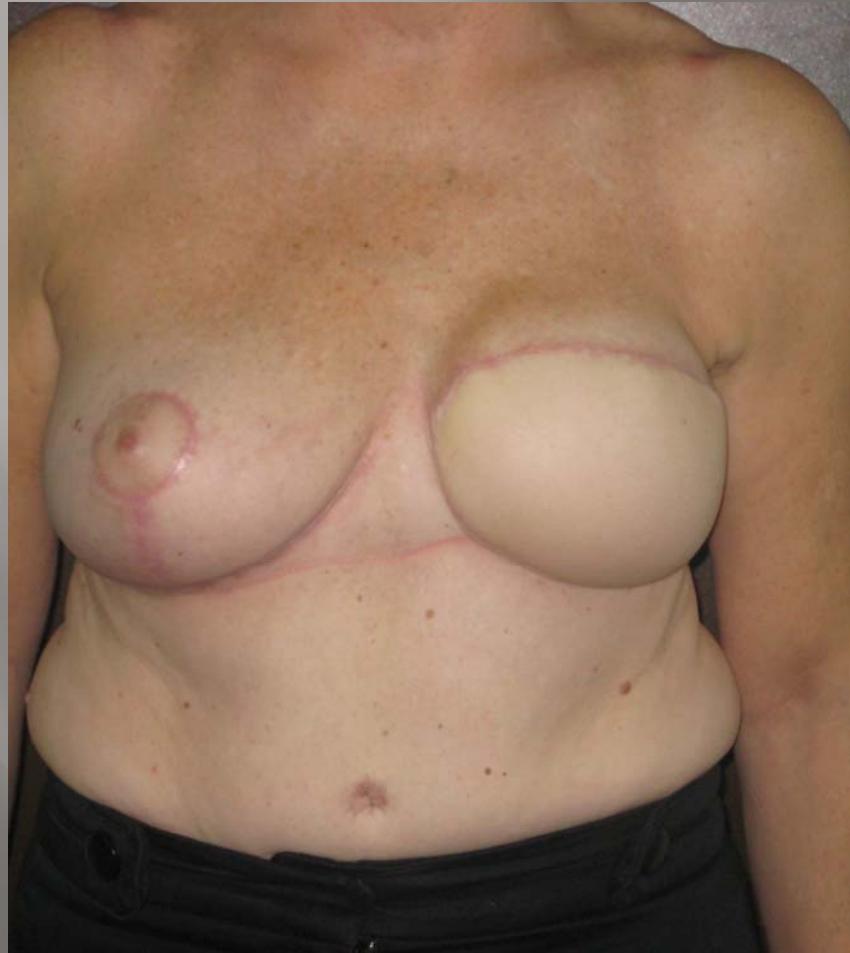INTERVENCIÓN

COLGAJO DIEP CON SU
PEDICULO PREPARADO
PARA SUTURARLO A
LA MAMARIA INTERNA



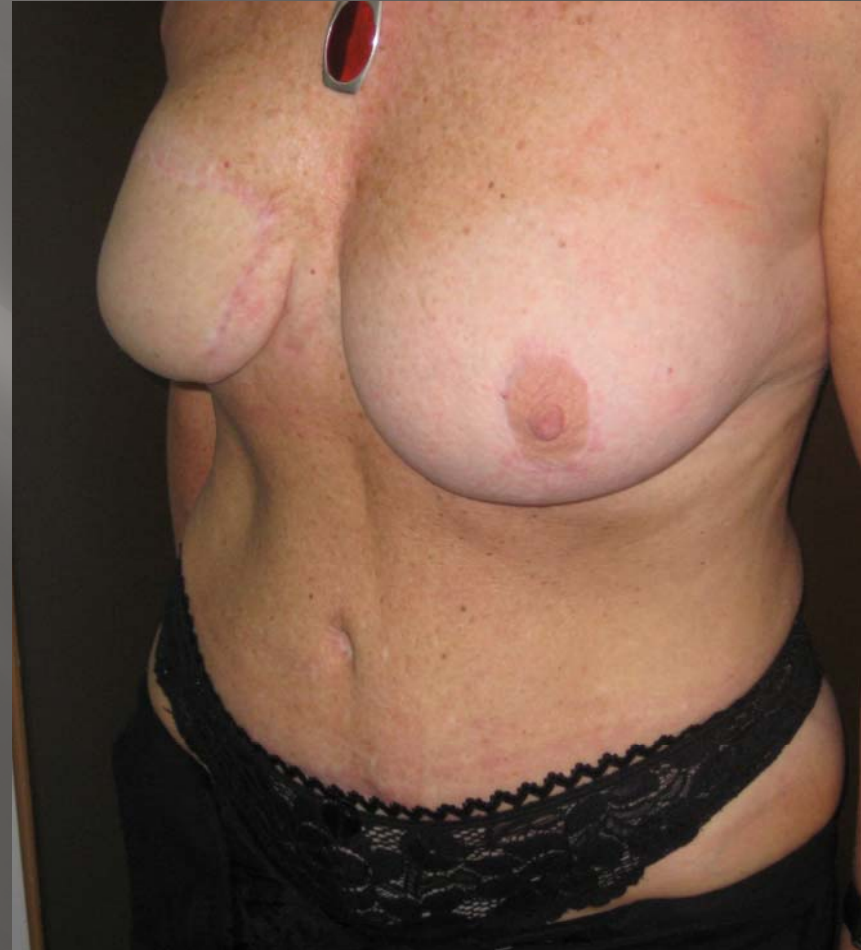

RECONSTRUCCIÓN con DIEP



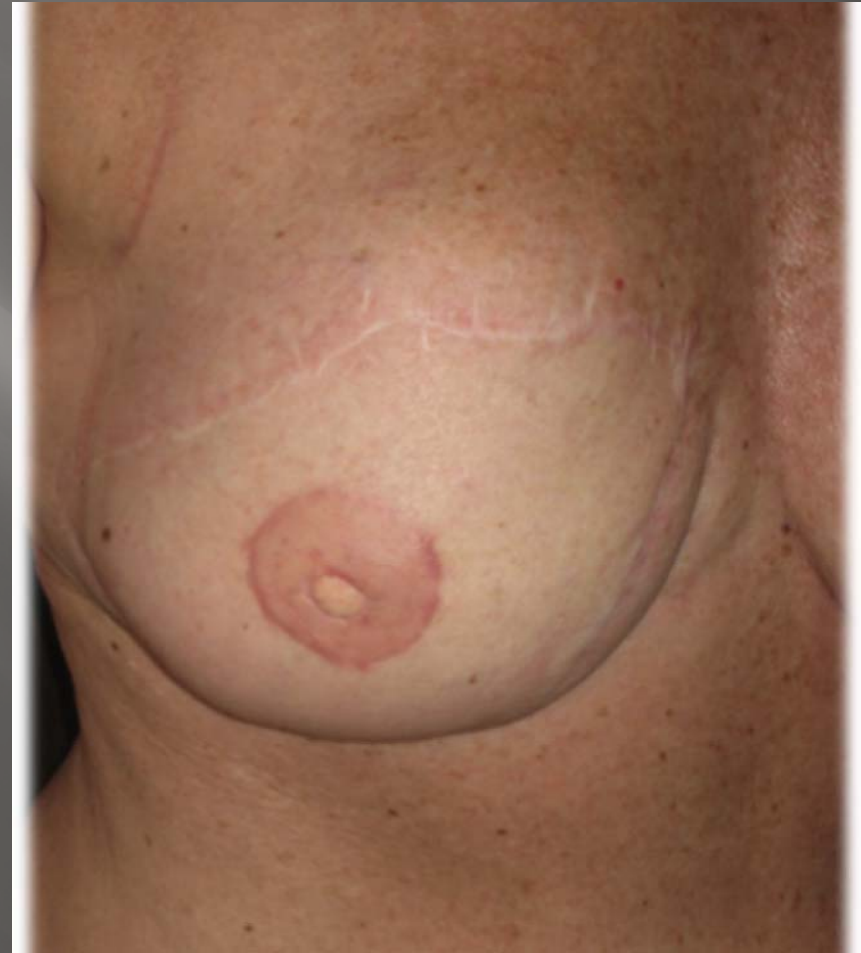
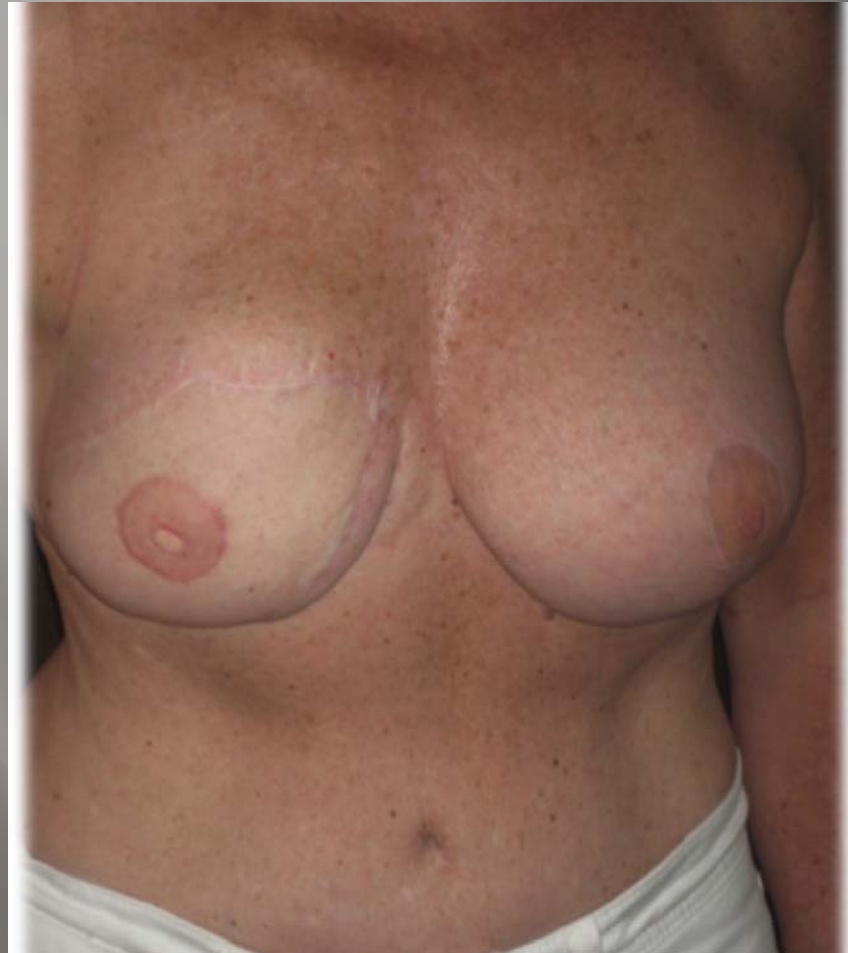
RECONSTRUCCIÓN con DIEP





RECONSTRUCCIÓN con DIEP





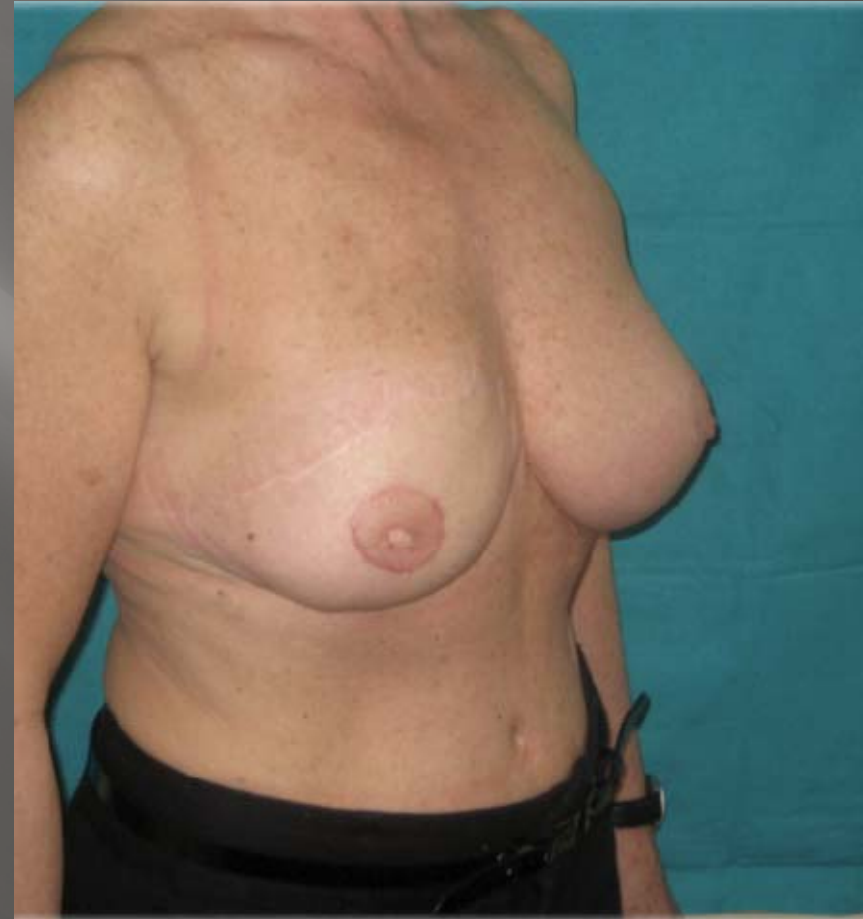RECONSTRUCCIÓN MAMARIA



EXCELENCIA

EN

**RECONSTRUCCIÓN
MAMARIA**





RECONSTRUCCIÓN MAMARIA



**MUCHAS
GRACIAS**

