

Presentación de la enfermedad y estilos artísticos

Alejandro Front de Mora Turón

Académico Correspondiente de la R. Acad. Med. Comunitat Valenciana
Vicepresidente segundo de las Cortes Valencianas

EXCMOS. SRES. PRESIDENTES DE LAS REALES ACADEMIAS DE MEDICINA DE LA COMUNITAT VALENCIANA Y DE BELLAS ARTES DE SAN CARLOS, ILMOS. SRAS. ACADÉMICAS, SRES. ACADÉMICOS, SRAS. Y SRES.:

I. INTRODUCCIÓN

Para comenzar quisiera agradecer a ambas Academias el honor que me hacen al brindarme la ocasión de dirigirme a una audiencia tan docta como la que hoy aquí concurre para intentar mostrar a grandes rasgos la presencia de la representación de la enfermedad a lo largo de la historia del Arte. Porque –y esta es la tesis que sustenta mi intervención- la enfermedad es un hecho tan trascendente para la Humanidad que se hace presente en las más variadas esferas de la actividad humana y singularmente en el Arte; no en vano Marañón afirmaba que la enfermedad forma parte “del lado dramático de la vida” y este dramatismo tiene, por fuerza, que dejar su huella también en la actividad artística.

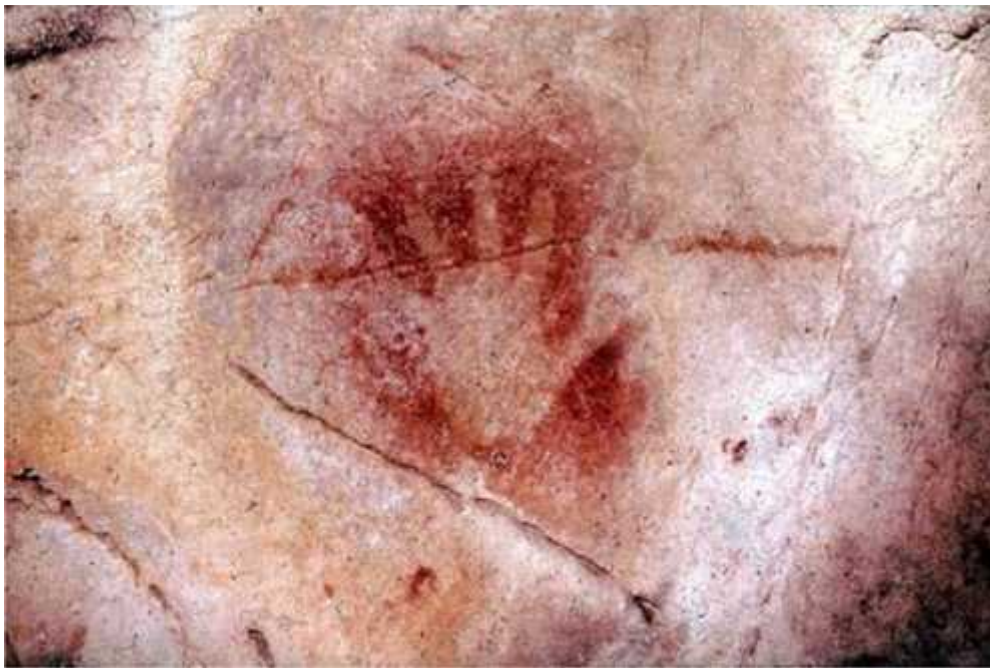II. ARTE PREHISTÓRICO

Pero primero hubo de haber arte, es decir primero hubo de haber Humanidad y Humanidad inteligente; porque el Arte entendido como capacidad de representación, supone la evidencia máxima de pensamiento inteligente.

Cuando en el Paleolítico Superior en las cuevas franco cantábricas un ser humano inteligente imprime su “*mano*” en la pared [Fig. 1] aparece la primera obra de arte, la primera pintura mural, que luego se

desarrollará en ese mismo ámbito con la representación de animales y, en el ámbito de la pintura rupestre levantina, con la del ser humano [Fig. 2]. Nótese ya aquí en la relevancia que se concede a las piernas una primera connotación anatomofisiológica, pues unas piernas desarrolladas eran imprescindibles para alcanzar la caza o huir de los predadores y aquel protoartista lo sabe e, intuitiva o conscientemente, lo representa.

Como asimismo paleolítica es esta “*Venus*” de **Willendorf** [Fig. 3], (Museo de Historia Natural de Viena), que representa no lo que sería hoy para nosotros: una obesidad mórbida; sino lo que entonces constituía un ideal: la capacidad de almacenamiento corporal de grasa, una ventaja evolutiva en una sociedad de cazadores-recolectores, que no tenía por tanto asegurado un sustento regular, y que permitía la supervivencia de la especie. Lo que entonces fue ventaja hoy ante una superabundancia calórica se ha convertido en un inconveniente, en una enfermedad.



[Fig. 1]



[Fig. 2]



[Fig. 3]

III.CULTURA EGIPCIA

El ser humano va ganando capacidad expresiva y en la cultura Egipcia aparece la representación de enfermedades hoy bien conocidas como el enanismo: Véase aquí la escultura del “*enano Khnumhotep*” [Fig. 4] de la V dinastía egipcia (hacia 2.500 a.C.), (Museo Egipcio de El Cairo), que era una funcionario real (encargado de guardarropa) y que padecía muy probablemente una acondroplasia. Enfermedad esta que es, pues, la que históricamente nos aparece como primera representada y, no solo eso, sino, como veremos, también la más frecuente imagen de patología en la Historia del Arte.



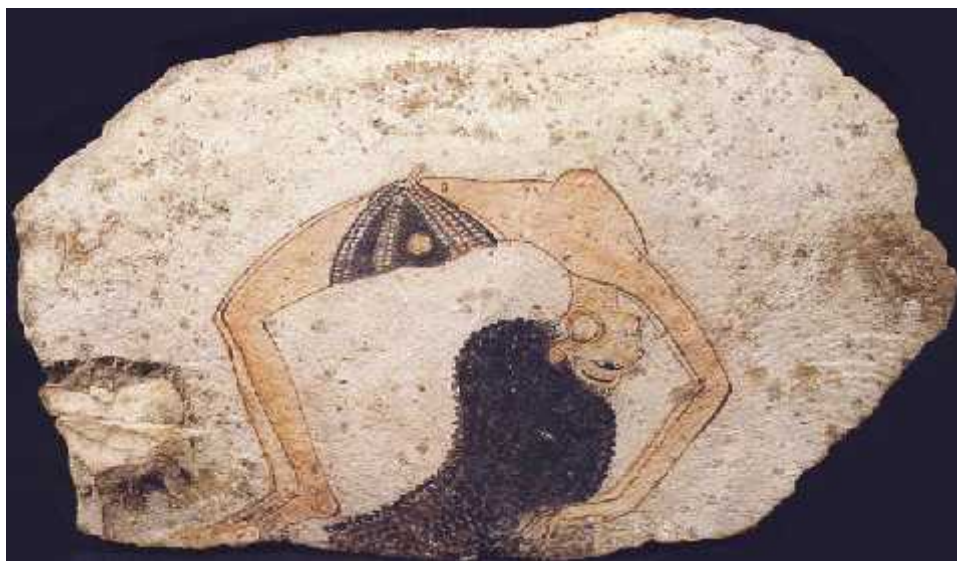[Fig. 4]

En una estela de la Dinastía XVIII (1550-1295 a. C.) vemos al “*Portero Ruma ofreciendo un sacrificio*” [Fig. 5], (Museo del Estado de Berlín). El Portero Ruma padecía como vemos las secuelas de una poliomeilitis o parálisis infantil con la atrofia de la pierna y el pie caído que aquí se aprecia.



[Fig. 5]

También del Imperio Nuevo (1570 a 1070 a. C.) es este ostrakón de “*La bailarina*” [Fig. 6], (Museo Egipcio de Turín). Aquí el artista representa sin saberlo (como también veremos sucede a lo largo de la Historia) un trastorno patológico, el Síndrome de Ehlers-danlos, enfermedad hereditaria del tejido conjuntivo que se caracteriza por una hiperelasticidad de las articulaciones y de la piel (“hombres de goma” de los circos).



[Fig. 6]

IV. GRECIA Y ROMA

En la civilización Grecolatina, a pesar de que en su esplendor el arte discurre por la vía de la armonía y la proporción canónicas no faltan las imágenes de circunstancias patológicas, pero en la decoración cerámica. Así, se observa en el “*Aríbalo*” de **Peytel** [Fig. 7] del siglo V a.C., (Museo del Louvre), la práctica de una sangría terapéutica, lo que nos habla de procedimientos terapéuticos ya sofisticados con teorías médicas evolucionadas, como la teoría humoral, humores que se trataría de equilibrar con procedimientos como la sangría.

En la otra cara de este “*Aríbalo*” vemos un enano acondroplásico [Fig. 8] con los rasgos típicos (macrocefalia, micromelia y deformidad de las piernas en varo) que sostiene una liebre: es el criado del médico y la liebre el pago de la visita.



[Fig. 7]



[Fig. 8]

En Roma, el arte es más “pragmático” que el griego, en el cual claramente se inspira (especialmente en el arte griego del periodo helenístico). La expresión artística romana más genuina es el retrato, donde la idealización da paso a un realismo digno de encomio. Del Museo Vaticano es esta *“Mujer romana herida en un brazo”* (S. I d.C.) [Fig. 9], (Museo Vaticano Roma), deliciosa imagen que nos ilustra el realismo del que hablábamos en una imagen armoniosa de una joven con cabestrillo por alguna lesión en la región del hombro.



[Fig. 9]

V. ROMÁNICO

En las últimas fases decadentes del Imperio Romano de Occidente y tras su caída, se produce una regresión de la capacidad expresiva en el arte, un considerable retroceso. En Oriente el arte Bizantino se centra en la ornamentación de los espacios religiosos e imperiales, con prácticamente nulas posibilidades de que aparezcan elementos como los que estudiamos, que también son escasos en el arte románico, por otra parte muy influido por lo bizantino. La pintura románica es, pues, aun rudimentaria con ausencia de perspectiva, colores planos y fuertes trazos de contorno.

Del siglo XII es esta “*Curación del leproso*” [Fig. 10], procedente de Sant Climent de Tàull (Museo Nacional de Arte de Cataluña), en que tal leproso se representa con ciertos rasgos realistas: véase la atrofia de la musculatura de las piernas, que produce cojera, y es consecuencia de la polineuritis que acompaña a las formas graves de lepra. También se representan esquemáticamente las lesiones cutáneas de esta lepra lepromatosa.



[Fig. 10]

VI. GÓTICO

A partir de la segunda mitad del siglo XII y hasta el siglo XV (en algunas regiones europeas hasta bien entrado el XVI) se desarrolló el estilo Gótico que en su última parte (en el siglo XV) se va entreverando con el Renacimiento incipiente marcándose un largo periodo de transición.

La arquitectura, más airosa y ágil que la románica, se dota de diversos elementos decorativos a la vez que funcionales, como las gárgolas alguna de las cuales muestra expresiones relacionadas con la fisiología o la patología. Así esta gárgola, defecando [Fig. 11] de la Lonja de los Mercaderes de Valencia, que desde luego en plena lluvia daría la imagen de lo que en medicina se denomina diarrea coleriforme, o sea una diarrea líquida profusa.



[Fig. 11]

En pintura es importante en esta etapa el aumento de la capacidad expresiva respecto al románico, la aparición de la perspectiva, del paisaje de fondo, de la profundidad y del relieve de las figuras. Se conocen diversas etapas o estilos: gótico francés o lineal, italiano, internacional y flamenco (este último sin duda el más perfeccionado y plenamente coincidente en el tiempo con el primer renacimiento italiano, el Quattrocento). También hay escultura gótica con representación de

circunstancias patológicas como esta obra de **Isidro Villoldo** “*Milagro de San Cosme y San Damián trasplantando una pierna*” (1547), [Fig. 12] (Museo nacional Escultura de Valladolid) con el trasplante de un miembro, que ofrece una visión futurista, entonces, que la moderna técnica quirúrgica ha hecho hoy posible.



[Fig. 12]

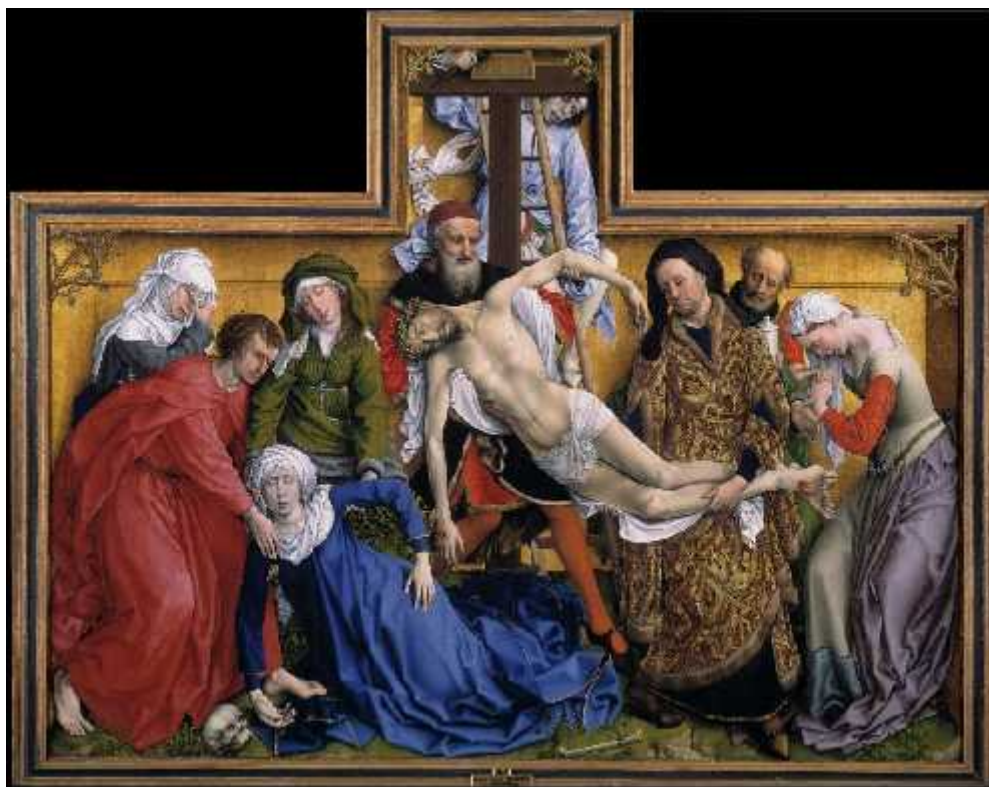Al gótico internacional se adscribe el “*Retablo de Fray Bonifacio Ferrer*” [Fig. 13] (Museo de Bellas Artes de San Pío V de Valencia), atribuido al italiano **Gherardo Starnina** activo en Valencia a finales del siglo XIV. En él vemos a la Virgen desfallecida al pie de la cruz por un síncope de origen emocional. El pintor ha destacado la acentuada palidez de la piel en estos casos. Es la “*Verge esmortida*” de la que habla Sor Isabel de Villena.



Fig. 13]

El gótico flamenco supone la mayor perfección dentro de este estilo con la presencia de maestros destacados que tuvieron mucho prestigio en la Europa de la época, época en que se iniciaba ya el renacimiento italiano con el que se aprecian influencias mutuas.

De **Roger van Der Weyden** a este “*Descendimiento de la cruz*” (Museo del Prado) [Fig. 14] que reitera la imagen de la Virgen afecta de lipotimia; como vemos de una factura mucho más evolucionada que en el gótico internacional.



[Fig. 14]

Del otro gran pintor flamenco de ese momento, **Jan van Eyck**, es esta “*Virgen del Canónigo Van der Paele*” (Museo Groeninge de Brujas), [Fig.15] que muestra una arteritis temporal o enfermedad de Horton con la hipertrofia de los vasos, el aspecto pseudocicatricial en la sien, la ceja decolada y la ausencia de pelo en la zona de la patilla, que son los signos de esta enfermedad vascular de origen autoinmune.



[Fig. 15]



[Fig. 15 Detalle]

Por último, y procedente de un manuscrito de finales del siglo XV de la Biblioteca Nacional de Paris es este “Parto” [Fig. 16] que muestra con insólita crudeza y realismo una operación cesárea.



[Fig. 16]

VII.RENACIMIENTO. EL QUATTROCENTO

Para Camón Aznar, el Renacimiento es “el proceso de liberación de medievalismos y el de la absorción más o menos purista de las formas estéticas con que la Antigüedad renace en Italia”. Hay menos dureza en el dibujo (por ejemplo de los pliegues), una preocupación por la “atmósfera” y la profundidad, un desarrollo de la perspectiva, una tendencia a la armonía geométrica en las composiciones etc. Señala también Camón que es un “periodo transitivo irreductible a unidad formal”.

Del primer renacimiento es **Masaccio** del que vemos su “*San Pedro curando a un enfermo*” (Capilla Brancacci en la Iglesia del Carmine. Florencia), [Fig. 17], enfermo que claramente padece una paraplegia por lesión medular. De **Ghirlandaio**, maestro de Miguel Ángel, es este “*Retrato de anciano con su nieto*”, (Museo del Louvre) [Fig. 18], donde muestra aquí un anciano afecto de rinofima, con esta deformidad nasal que contrasta con la figura grácil del niño. El rinofima es un proceso inflamatorio crónico con hipertrofia de las glándulas sebáceas. Pijoan dice de esta obra que en el extremado realismo del anciano se aprecia la influencia flamenca. Sin embargo el niño es ya plenamente renacentista.



[Fig. 17]



[Fig. 18]

Ximo Company ha estudiado a los **Osona, Rodrigo y su hijo Francisco**, identificado por él. De estos pintores, representantes en España del estilo Quattrocentista italiano, vemos “*Cristo ante Pilatos*” (c. 1500) en el Museo del Prado [Fig.19], en el que también se pueden apreciar influencias flamencas por el expresionismo de algunos personajes como el que presenta un claro Rinoscleroma un crecimiento de la nariz de aspecto pseudotumoral de origen infeccioso (por *Klebsiella Rhinoscleromatis*).



[Fig. 19]



[Fig. 19. Detalle]

VIII. RENACIMIENTO PLENO Y MANIERISMO

En el pleno o alto renacimiento, que en puridad abarca las dos primeras décadas del siglo XVI, los ejemplos de representación de enfermedad son escasos pues el ideal de belleza, armonía y perfección formal hacen que los autores rehúyan estas imágenes. Con todo, no están ausentes. Vemos, por ejemplo que **Rafael Sanzio de Urbino** (1483-1520), Rafael, uno de sus máximos exponentes en su “*Transfiguración*” (1518-1520) [fig. 20], (Museos Vaticanos, con una copia de calidad en el Museo del Prado), nos presenta un paciente con movimiento desordenado y desviación ocular que Marti Vilalta interpreta como comienzo de un ataque epiléptico. En la epilepsia (“*morbis sacer*”, enfermedad comicial) hay movimientos convulsivos y desviación ocular aquí visibles (aunque esta última es con ambos ojos mirando en la misma dirección), en concreto Marti Vilalta, neurólogo, dice que podría tratarse de una crisis del Área motora suplementaria con desviación ocular y elevación del miembro superior contralateral, como efectivamente se aprecia. Freedberg dice de la “*Transfiguración*”: “(esta obra) está fecundada por el estilo postclásico, pero, en sí misma permanece como la última y más extrema conformación de la voluntad clásica de Rafael”

Veamos una del renacimiento en Valencia, concretamente esta “*Natividad de la Virgen*” de **Vicente Macip**, del Museo Catedralicio de Segorbe [fig. 21], (el padre de Juan de Juanes) francamente interesante desde el punto de vista médico pues representa los cuidados postparto a la puérpera y al neonato. Vemos aquí a la recién nacida con un apósito en la herida umbilical, cómo se calientan los paños para fajarla y cómo, también, se le sirve a la madre el célebre caldo de gallina que constituía la base alimentaria de la famosa “cuarentena”, o sea los 40 días en que la recién parida debía guardar reposo y recibir una alimentación nutritiva.



[Fig. 20]



[Fig. 20, detalle]



[Fig. 21]

A partir de los años 20 del siglo XVI, y por evolución desde las últimas obras de Rafael y Miguel Ángel, hay un distanciamiento de la naturaleza, un tratamiento intelectualizado más que naturalista de la figura, con aparición por ejemplo de la “figura serpentizada”; hay elegancia y extravagancia en diferente proporción según los autores; hay un olvido de las composiciones armónicas en pro de un mayor dinamismo: es la corriente Manierista.

De una extraordinaria elegancia nítidamente manierista son los retratos de **Bronzino**, como este “*Hombre joven*” (1540), [fig. 22], (Museo de Arte Metropolitano, Nueva York), que pese a su estilización no oculta el estrabismo divergente que padece (por paresia del recto interno del ojo izquierdo del modelo). Manierista era en su pintura **Pedro Machuca**, pintor y arquitecto –trabajó en la obra del Palacio de Carlos V en Granada- del que está documentada su presencia en Italia, allí debió conocer sin duda el descendimiento de Rosso Fiorentino (uno de los epígonos de manierismo) del que tiene reminiscencia su “*Descendimiento de la cruz*” (1547), [fig. 23], (Museo del Prado), donde sorprendentemente incluye la figura de un niño con un vendaje alrededor de la cara como los que en el pasado se utilizaban para sujetar las “cataplasmas” con que se trataba las paperas.

A la tendencia manierista se acogían también los retratos de corte de los primeros Austrias (Carlos V y Felipe II), por ejemplo el valenciano **Alonso Sánchez Coello** (de Benifairó de les Valls), del que vemos “*Isabel Clara Eugenia y Magdalena Ruiz*” (1585-1588), (Museo del Prado), [fig. 24], contrastándose aquí la estilización de la hija de Felipe II con la de esta enana de la que conocemos su mal carácter por ser mencionado en las cartas del propio Rey. Su enanismo es de difícil filiación, desde luego no es acondroplasia: Vean su cara sin anomalías, los brazos largos y las manos grandes.

Finalizando ya el siglo se produjo, ya a las puertas del Barroco, una reacción clasicista dentro del manierismo protagonizada por la familia boloñesa de los Carracci y su “*Accademia degli Incamminati*”. De **Agostino Carracci** es esta obra para la corte de Parma titulada “*Arrigo*

el velloso, Pedro loco y Amón el enano” (siglo XVI), (Museo Capodimonte en Nápoles), [fig. 25]. Arrigo sufre un raro síndrome hereditario, el síndrome de Ambras o hipertrichosis lanuginosa (síndrome del hombre lobo o “dog face síndrome”), aquí está su imagen suavizada, si comparamos con una imagen real de esta enfermedad [fig. 26].



[Fig. 22]



[Fig. 23]



[Fig. 24]



[Fig. 25]



[Fig. 26]

IX. RENACIMIENTO CENTROEUROPEO, HOLANDÉS Y FLAMENCO

La estilización y elegancia renacentista se hibridaron en Centroeuropa, Holanda y Flandes con una acusada tendencia al realismo propio del arte de estas latitudes, no exento a veces de cierto tremendismo en algunas de las imágenes que veremos. Por ejemplo el alemán **Matthias Grünewald** en su *Políptico de Isenheim*, en el panel de “*Las tentaciones de San Antonio*” (1512-1516), (Museo Unterlinden de Colmar, Francia) [fig. 27] muestra un hombre que sufre un caso extremo de Ergotismo, intoxicación por el hongo del Cornezuelo del centeno, también llamado “fuego de San Antonio”; al ingerir alimentos que contienen harinas contaminadas por este hongo, la ergotamina que es su sustancia activa produce vasoconstricción que puede llegar a la gangrena de extremidades, vísceras y piel.

Aquí vemos una Ascitis y Gangrena de la piel y amputación gangrenosa de los dedos de la mano izquierda. Recuerda a algunas imágenes del Bosco. Precisamente del **Bosco (Hieronimus van Aken)**, (pintor que por su peculiaridad queda fuera de todo encasillamiento estilístico), vemos esta “*Extracción de la piedra de la locura*” (1490), (Museo del Prado), [fig. 28], operación facticia que se practicaba para hacer ver que se trataba quirúrgicamente una enfermedad mental. El cirujano (o supuesto cirujano) hacía una incisión y luego extraía una piedra introducida por él mismo con disimulo durante la pretendida operación.



[Fig. 27]



[Fig. 27, detalle]



[Fig. 28]

El flamenco **Marius van Reymerswale** en su obra “*El cambista y su mujer*” [fig. 29] de fecha 1539, (Museo del Prado), pinta en el cuello de la mujer una cadena de ganglios linfáticos infiltrados, que corresponden sin duda a adenopatías, indicativas de una Tuberculosis Ganglionar o de un Linfoma no Hodgkin.



[Fig. 29]

X. EL BARROCO

Y llegamos al Barroco, según Guillermo Carnero, “una época de teatralidad hipertrofiada y morbosa, una de las más brillantes de la Historia del Arte”. Las directrices de Concilio de Trento acaban con artificiosidad y las florituras manieristas y, promueven un arte que interpela más al espectador, que le hace participar del sufrimiento de los mártires y del arrobo de los místicos. Toda contención desaparece arrastrada por un torbellino de sentimientos. Hay además un acusado naturalismo y en consecuencia sobreabunda el tipo de imágenes referidas a Patología que estamos analizando hoy.

El primer gran autor del Barroco, el pionero, es **Caravaggio**: Michelangelo Merisi llamado Caravaggio por su pueblo natal (hubo otro Caravaggio, Políodoro, discípulo de Rafael, que nada tiene que ver). La

revolución Caravaggista fue su técnica claroscuro y a la vez el trabajar con modelos siempre tomados del natural, lo que le causó no pocos problemas con sus comitentes. Así este *“Tránsito de la Virgen”* [fig.30] del Museo del Louvre, fue rechazado por los carmelitas descalzos de Santa María della Scala que la habían encargado por presentar el cadáver de la virgen con vientre y también tobillos hinchados. Se dice que utilizó como modelo el cadáver de una prostituta ahogada en el Tíber. Pero los ahogados no tienen que tener el vientre ni los tobillos con este aspecto, pienso más bien que la modelo debió sufrir insuficiencia cardiaca congestiva, cirrosis hepática o un tumor ovárico con invasión peritoneal.



[Fig. 30]

Tengo a la figura del “*Cupido dormido*”, [fig.31] (Palacio Pitti, Florencia), como la más dramática imagen de la enfermedad en la pintura de todos los ejemplos, no por su composición (bien sencilla por otra parte) sino por su asunto médico. Este que, paradójicamente representa al dios del amor, es un niño gravemente enfermo, afecto de una artritis juvenil idiopática, artritis reumatoide juvenil o enfermedad de Still, donde son bien patentes la sinovitis de la muñeca izquierda y probablemente de las rodillas que aparecen globulosas, con derrame sinovial, que, como las caderas, se encuentran semiflexionadas, en posición antálgica. El abdomen se presenta distendido por la hepatoesplenomegalia. Por otra parte existe una recesión del maxilar inferior por hipoplasia a consecuencia de la afección temporomandibular recurrente y, fijándonos bien se aprecia una úlcera del pabellón auricular propia de una fatal complicación -la vasculitis necrotizante-, que lleva a estos pacientes a la muerte. El Dios del amor va a morir. Eros y Thanatos: no puedo imaginar paradoja más acorde al espíritu del barroco. Incluso para el ojo profano en medicina la imagen impresiona. Así Luis Antonio de Villena, en su libro sobre Caravaggio, escribe: “Podría decirse simplemente que el niño está muerto, que ha muerto en el sueño...” Tal vez lo estuviera.



[Fig. 31]

La influencia de Caravaggio fue absolutamente decisiva y toda la pintura barroca de la Europa del Sur le es deudora y también tuvo seguidores en Holanda y Flandes los llamados “caravaggistas del Norte”. Existen en Valencia varias copias de Caravaggio de excelente factura en el museo del Patriarca, pequeña joya de nuestra ciudad que no sé si apreciamos suficiente. Tal vez Ribera pudo conocer a Caravaggio a través de estas copias, como señala Fernando Benito.

José de Ribera, setabense, valenciano y español, “El españoleta”, así llamado por su pequeña estatura, recibe y manifiesta la influencia de Caravaggio pero sus dotes le permiten desarrollar un estilo personal de altísima calidad pictórica. Su naturalismo es marcadísimo y es, sin duda, el pintor de toda la historia que más asuntos de patología ha introducido en su obra, les pondré 3 ejemplos. “*Magdalena Ventura. La mujer barbuda de los abruzzos*” (1631), [fig. 32], (Museo del Prado), es la imagen de una virilización intensa por exceso de andrógenos (hormonas masculinas) por hiperplasia o tumor de las glándulas suprarrenales (síndrome Adrenogenital). Como indica Fernando Benito, a partir de la traducción del texto en latín que aparece en la estela lateral de la composición, le comenzó a salir barba a los 37 años después de haber tenido 3 hijos, y aquí se la representa con un hijo al pecho solo como excusa para mostrar su feminidad de la que de otro modo podría dudarse. El aspecto viril es indudable, no solo por barba y bigote sino por la recesión frontal del cabello.



[Fig. 32]

En el “*Niño cojo*” [fig. 33], vemos una parálisis cerebral con hemiplegia derecha que ha desarrollado también un pie zambo. Hay afasia (dificultad o imposibilidad para hablar) pues lleva un cartel para pedir limosna.



[Fig. 33]

Y por último en “*Job en el muladar injuriado por su esposa*” (1632) (coleccionista privado europeo) [fig. 34], vemos una serie de lesiones cutáneas ulceradas, muy aparatosas como ven y que podrían corresponder a un pioderma gangrenoso evolucionado.

[Fig. 34]

Velázquez, el genio pictórico absoluto de todos los tiempos, también nos muestra imágenes patológicas: “*El niño de Vallecas*” [fig.35], de nombre Pedro Lezcano y vizcaíno de origen, padecía según se aprecia un cretinismo hipotiroideo con pelo seco y áspero, cráneo braquicéfalo, talla baja, deformidad de las extremidades en varo, etc. y, bien perceptible por la maestría del autor, déficit intelectual (oligofrenia). En su obra más famosa, “*Las Meninas*” [fig.36], presenta otros dos casos de enanismo: un claro enanismo hipofisario, enanismo armónico o sea bien proporcionado, en el caso de Nicolasito Pertusato aquí con 15 o más años (compárese con la infanta Margarita que tenía 5) y un enanismo, el de Maribárbola, que unos dicen ser un hipotiroidismo (cosa que dudo por su cabello largo, brillante y ondulado), una Acondroplasia (cosa que dudo por la longitud de los brazos: el derecho, extendido, le llega a medio muslo). Habría que pensar en otro tipo de osteocondrodisplasia o en enfermedades infecciosas capaces de causar deformidad craneofacial y déficit de crecimiento como la sífilis congénita de comienzo tardío (a partir de los 2 años de edad) o aún otras más raras como el Síndrome de Laron (falta de receptores para la hormona de crecimiento).



[Fig. 35]



[Fig. 36]



[Fig. 36. Detalle]

Aquí, en el Museo de Bellas Artes San Pío V de Valencia tenemos, atribuido a **Velázquez**, un “*San Simón de Rojas*” [fig.37], con una lesión cutánea frontal que sabemos tenía al nacer (“una coza de diablo” decían sus contemporáneos que era ello) y que bien podría tratarse de un angioma plano.

De los múltiples autores y obras que podrían aquí incluirse solo citaré por ser de la escuela barroca valenciana, y uno de sus principales componentes, a **Jerónimo Jacinto de espinosa**, autor de “*San Pedro Nolasco Intercediendo por sus monjes enfermos*” [fig. 38]: Se ve aquí un monje joven muy pigmentado de piel. Esta pigmentación no es racial (las palmas de las manos no son claras) y podría tratarse de un síndrome de Addison, que es una insuficiencia suprarrenal, o una hemocromatosis o diabetes bronceada, que es una enfermedad por depósito de hierro que cursan ambas con hiperpigmentación cutánea.



[Fig. 37]



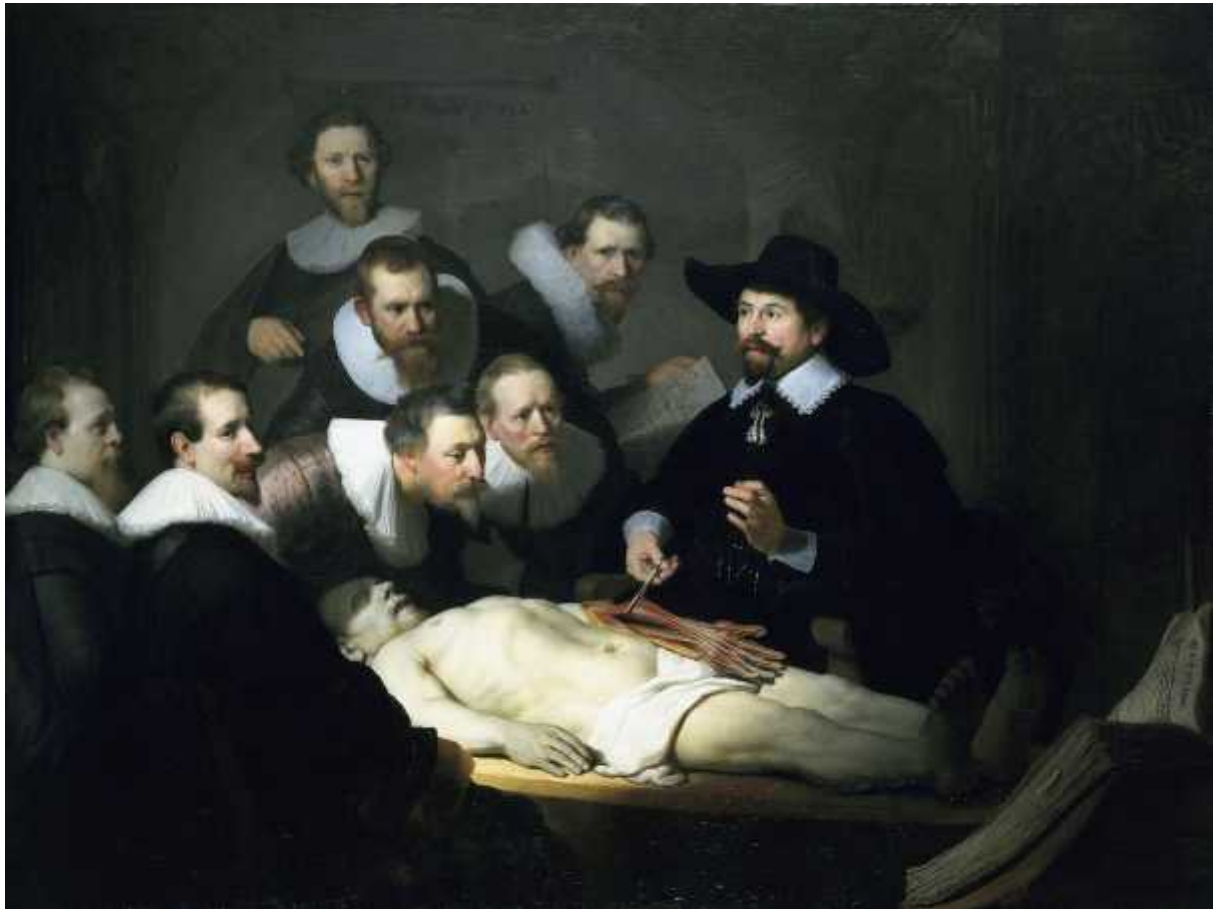[Fig. 38]

XI. EL SIGLO XVII HOLANDÉS Y FLAMENCO

Frente al aparato barroco del arte religioso de la Europa católica contrarreformista, los holandeses de las llamadas “Provincias unidas”, desarrollan una pintura dirigida a su clientela de prósperos burgueses y comerciantes en cuadros de pequeño formato, pero de gran perfección técnica, con escenas de interior y de la vida doméstica con numerosas representaciones relativas a la enfermedad y la asistencia médica, así por ejemplo **Jan Steen**, “*La muchacha enferma*” [fig. 39], (Rijksmuseum Amsterdam) en el que algunos han querido ver a una paciente afecta de vértigo, que busca la mejor posición para calmar la sensación de inestabilidad. También es obligado citar aquí a otro genio, a **Rembrandt** con su “*Lección de anatomía del Dr. Tulp*” (1632) [fig.40], (Mauritshuis, La Haya), que se explica por sí misma con la maestría de su ejecución y es un ejemplo de los retratos colectivos tan caros a los holandeses de esta época.



[Fig. 39]



[Fig. 40]

Por su parte en Flandes encontramos a **Rubens** con su “*Baco*” (1638-40) [fig.41], (Museo Hermitage, San Petersburgo), una obesidad predominante en caderas, glúteos y piernas, lo que le da un aspecto ginoide (de fisionomía femenina), obesidad clásicamente llamada de tipo Babinski-Frolich causada por un hipogonadismo, (déficit de producción de hormona masculina), véase también el aspecto amarillento general (Marañón hablaba de “adiposidad cérea”) y la ginecomastia bilateral.



[Fig. 41]

XII. SIGLO XVIII. ROCOCÓ. COSTUMBRISMO

El Rococó supone un drástico refinamiento del Barroco en un momento histórico donde se presiente el fin de una época. José Camón Aznar afirma que el Rococó es un estilo que “se halla situado al borde de la nada”. Y es cierto, se trata del fin de una época, pero la realidad se ignora y se construye un mundo estilizado, elegante, artificioso; es el mundo de las “fiestas galantes” (“les Fêtes galantes”), la comedia del arte, los paisajes bucólicos y la ornamentación lujuriente. De este mundo **Antoine Watteau** es el epígono y “*Gilles el Gigante*” [fig. 42], (Museo del Louvre) es una de sus obras más conocidas. Llamado también “*El gigantón*” o “*El indiferente*” nos muestra un hombre vestido de Pierrot, con un gigantismo de origen hipofisario. No tiene signos de acromegalia en la cara, pero sí en manos y pies.

Del costumbrismo dieciochesco, continuación de los Bambocciantes del siglo anterior es este otro gigante: “*El gigante Magrat*” (1721) [fig. 43], (Ca’ Rezzonico, Venecia), del veneciano **Pietro Longhi**, en el que se adivinan los trastornos faciales y hay un genu valgo, frecuente en estos casos.



[Fig. 42]



[Fig. 43]

XIII. NEOCLASICISMO

La revolución francesa de 1789 barre de un plumazo los oropeles del Rococó, y el nuevo orden republicano, coincidiendo también con los descubrimientos arqueológicos de Pompeya y Herculano y los trabajos del teórico Winkelmann, abren paso a un Neoclasicismo grandilocuente que busca referencias en la república romana y la democracia ateniense. Su iniciador es el francés Jacques Louis David. El discípulo español de David (alicantino por más señas) **José Aparicio e Inglada** pintó esta “*La fiebre amarilla en Valencia*” [fig. 44], (Biblioteca de la Academia Nacional de Medicina de París), una típica composición neoclásica aplicada a un tema médico, con la figura central mostrando la coloración icterica propia de esta enfermedad viral que acaba produciendo un colapso multiorgánico y con destrucción del hígado.



[Fig. 44]

El otro gran mentor del Neoclasicismo fue Anton Raphael Mengs pintor bohemio, afincado primero en Roma y luego en España, donde llamado por Carlos III fue director de la Real Academia de Bellas Artes de San Fernando. Uno de sus discípulos en España fue el valenciano **Mariano Salvador Maella**, que en su “*Muerte de Beato Gaspar Bono*” [fig. 45], (Museo Bellas Artes San Pío V de Valencia), representa a un hombre afecto de una parálisis de las extremidades inferiores.



[Fig. 45]



[Fig. 45, detalle]

XIV. ROMANTICISMO

A caballo también de los siglos XVIII y XIX en conflicto con el Neoclasicismo encontramos al Romanticismo, que busca temas exóticos, que procuren intensas emociones, de inspiración muchas veces literaria, o también temáticas insólitas. **Gericault**, autor de la célebre “Balsa de la Medusa” icono, junto con Delacroix, de la pintura romántica, visitaba el manicomio de la Salpêtrière para pintar retratos de locos, como este “*Retrato de una mujer loca*” [fig. 46] (Museo del Louvre).

De **Antoine Jean Gros** es este “*Bonaparte visita a los apesados de Jaffa*” (1804) [fig. 47], (Museo del Louvre), donde el “gran corso” toca con su dedo un ganglio axilar de un afectado.

De **Vicente López Portaña** uno de los mejores retratistas españoles de todos los tiempos es esta [fig. 48], “*Señora de delicado de Imaz*” (pintada en torno a 1830 en plena época romántica, si bien Vicente López pasó por diversas etapas estilísticas), (Museo del Prado). Se aprecian los rasgos de hiperandrogenismo: hirsutismo y recesión frontal del cabello; como tiene discreta obesidad, si presentase alteraciones en la regla y ovario poliquístico sería un síndrome de Stein-Löwenthal. El Romanticismo se prolongó en España hasta el final del reinado de Isabel II.



[Fig. 46]



[Fig. 47]



[Fig. 48]

El caso de **Goya** es excepcional por su versatilidad que le hace evolucionar por diversos estilos y por su genio artístico que le permite en todos dejar la impronta de su personalidad. A lo largo de su longeva vida (murió a los 82 años en 1828) pasó por el Neoclasicismo, o el Rococó Costumbrista, a este último estilo se adscribe “*Niños pobres en el pozo*” (1786-1787), [fig. 49], (Museo del Prado), donde retrata un caso de cretinismo hipotiroideo con evidente hipersensibilidad al frío.

De sus retratos de corte, en la madurez de su personal estilo, mostramos “*La familia de Carlos IV*” (1800), [fig. 50], (Museo del Prado), uno de cuyos personajes luce un parche, en este caso muy aparatoso en la sien; se trata de “*La Infanta M^a Josefa*” [fig. 51]. Se discute si es un parche terapéutico para la jaqueca, si es una lesión melánica (un nevus gigante, o un melanoma) o si se trata de un elemento cosmético, puramente de adorno.

Goya sufrió muchas enfermedades en una de ellas (noviembre 1792), muy grave, quedó completamente sordo. Pero la enfermedad con motivo de la cual se pintó este **“Goya enfermo atendido por el Dr. Arrieta”** [fig. 52], (Institute of Arts, Minneapolis) ocurrió a finales de 1819 y el cuadro está fechado en 1820. Esta obra conmueve por la modernidad de su factura y por la veracidad que se desprende en cuanto a la representación del dolor. Goya habla en el título de “aguda y grave enfermedad”. Hay desde luego dolor y la posición semisentada puede apuntar a una edema pulmonar: ¿sufrió un infarto de miocardio? Goya murió en 1828 de un accidente cerebrovascular agudo con hemiplegia, perfectamente documentado.



[Fig. 49]



[Fig. 50]



[Fig. 51]

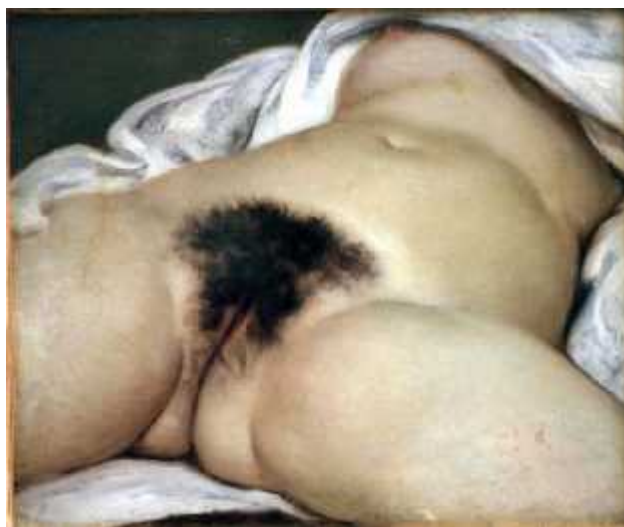

[Fig. 52]

XV. REALISMO

Frente a los pretendidos excesos del romanticismo y su afán por los temas rebuscados y exóticos, sobrevino el Realismo, cuyo mentor y principal impulsor fue **Gustave Courbet**. El Realismo no resulta innovador por la técnica pictórica que sigue siendo convencional, sino por la temática que huye de los grandes temas históricos o mitológicos y se sitúa en plena realidad. Es una pintura “programática” de contenido social. Courbet fue un revolucionario que quería impactar al espectador y lo consiguió como por ejemplo con este “**El origen del mundo**” [fig. 53] (1866), (Museo de Orsay), que es un ejercicio de descripción anatómica de los genitales femeninos con el claro propósito de “épater les bourgeois”. Courbet participó en cuanto movimiento revolucionario le fue posible y sufrió diversos exilios.

En línea de este realismo romántico trabajaron Millet o Bastien-Lepage y, a través de este último su influencia llegó a una fase de la carrera de **Sorolla** quien con una técnica pictórica mucho más evolucionada abordó temas caros al realismo social como su “*Triste herencia*” [fig. 54] (1899), (colección privada BANCAJA, España), que marca el punto culminante de su carrera al conseguir el “Grand Prix” en la Exposición Universal de 1900 y la Medalla de Honor en la Nacional de 1901 en el que aparecen varios enfermos de parálisis cerebral.



[Fig. 53]



[Fig. 54]

XVI. IMPRESIONISMO

El siglo XIX se cierra con el Impresionismo, que supone la ruptura definitiva e irreversible de todo tipo de academicismo, renueva la técnica pictórica, y nos introduce en la época moderna de la pintura. No son excesivas las obras de temática médica. Veamos “*El ajenjo*” (1873), [fig. 55], (Museo de Orsay), de **Degàs** mostrando los estragos del alcoholismo.



[Fig. 55]

XVII. SIGLO XX

En el siglo XX hay numerosas tendencias más que estilos, Angulo Íñiguez habla de “una serie de grupos que pugnan por abrir nuevos derroteros a la pintura moderna y se asignan las más extrañas denominaciones (fauves, cubistas, futuristas, expresionistas, dadaístas, Nueva figuración, surrealistas, superrealistas, etc.)”. La voluntad figurativa varía según las escuelas y surge, al fin, la abstracción con la que desaparece la posibilidad de detectar representación explícita de enfermedades concretas o actividades médicas. Además como escribe Camón Aznar “(en el Arte Moderno) los estilos dejan de ser epocales para convertirse en personales”, o lo que es lo mismo hay tantos estilos como artistas, por lo que renunciamos a la sistematización y expondremos tan solo algunos ejemplos de la aparición de la enfermedad en diversos momentos y autores del siglo XX, haciendo un ejercicio quizás artificioso de búsqueda de enlaces de las obras contemporáneas con las de épocas pretéritas.

Así, “*La nana*” (1901), [fig. 56], (Museo Picasso, Barcelona) del **Picasso** más expresionista, (una acondroplasia), podría insertarse en algún políptico de los renacentistas centroeuropeos de los siglos XV y XVI. Otro acondroplásico “*El enano Gregorio el botero en Sepúlveda*” (1908) [fig. 57] (Museo Castillo de Pedraza, Segovia), de **Zuloaga** tiene una veta clásica que lo conecta a nuestro Siglo de Oro, el XVII.



[Fig. 56]



[Fig. 57]

En 1933, **Dick Ket** miembro de la “nueva figuración” escenifica una “*Autorretrato*” [fig. 58], (Gemeente museum, Arnhem, Holanda), que podríamos aventurar como manierista y que es la representación de una compleja malformación cardíaca, la tetralogía de Fallot: con cianosis (amoratamiento de nariz, labios y lechos de las uñas), acropaquias (dedos en “palillo de tambor) y uñas en vidrio de reloj. **Frida Kahlo** en “*La columna rota*” [fig. 59] sugiere aquellas criaturas estrafalarias del Bosco por las sujeciones externas de la fractura vertebral que padeció al ser atropellada por un tranvía.



[Fig. 58]



[Fig. 59]


El Valenciano **Ricardo Verde** con eficacia expresiva hace un homenaje al realismo social con esta “*Maltratada*” [fig. 60], (Colección Arte Adolfo Azcárraga en el Museo Municipal de Valencia). **Lucian Freud** en su “*Benefits Supervisor Sleeping*” (1875) [fig. 61], (Post War and Contemporary Art evening Sale, Nueva York), nos lleva, aunque más cargado de melancolía, al mundo del Rubens, o más allá incluso, a la Venus de Willendorf, con este obvio caso de obesidad mórbida y **Basquiat** [fig. 62] nos lleva ¿a dónde? ¿Tal vez los abrigo paleolíticos del Levante español? ¿Nos devuelve al arte rupestre?



[Fig. 60]




[Fig. 61]



[Fig. 62]

Y por fin de **Ryman** esta obra minimalista, “*Surface veil*” (1971) [fig. 63], (Museo Guggenheim de Nueva York) que es la estricta representación de tres tipos de muerte: una “metafórica”, de la muerte biológica, pues nada queda aquí ya de actividad fisiológica, no hay ningún indicio de actividad funcional todo está en blanco; otra muerte “hipotética” ¿muere aquí la pintura? y por fin otra muerte “coyuntural”, pero real efectiva, pues con esta imagen muere esta conferencia.



[Fig. 63]

Muchas gracias por su atención.