Cérvix uterino

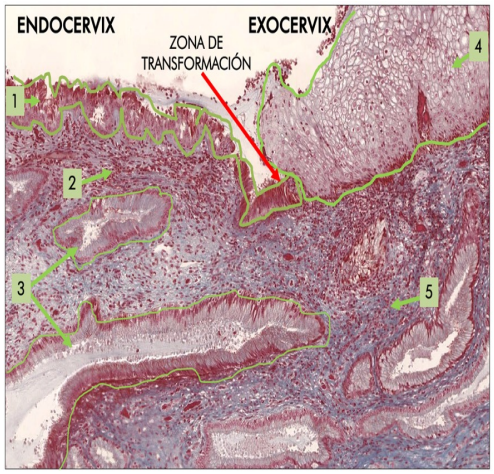

1. Epitelio simple cilíndrico
2. Tejido conjuntivo laxo rico en células
3. Glándula mucosa
4. Epitelio pluriestratificado plano no queratinizado
5. Tejido conjuntivo denso

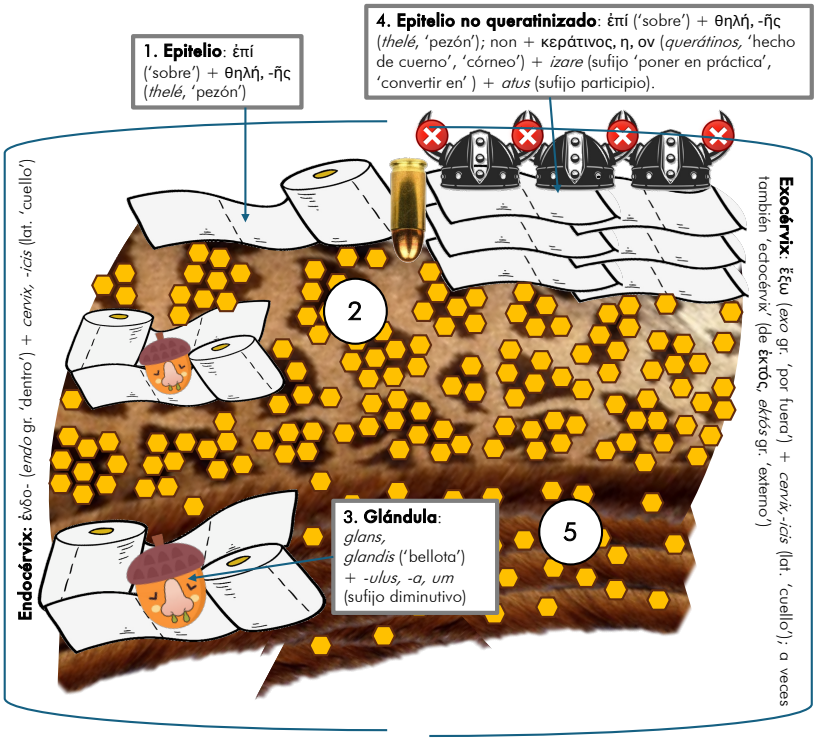

Histología

El cérvix o cuello uterino tiene una estructura cilíndrica de 3 cm. de longitud y la luz del canal cervical comunica por un lado con la cavidad uterina a través del orificio cervical interno (O.C.I.) y por el otro lado con la vagina, a través del orificio cervical externo (O.C.E). La mayor parte de la pared del cervix recibe el nombre de endocervix (desde el O.C.I. hasta la proximidad con el O.C.E.) y la pared que protruye hacia la vagina recibe el nombre de exocérvix (desde la zona del O.C.E. hasta el fórnix vaginal). La mucosa del cuello no se descama en el ciclo menstrual, aunque existen cambios cíclicos celulares.

Etimología

Cérvix: *cervix* (lat. 'cuello'; de ahí, ya en latín clásico, 'cuello del útero')

– Palabra patrimonial del castellano y valenciano, tenía el mismo significado en latín.

Uterino: *uterus* (lat. 'vientre', 'útero') + *inus* (sufijo para crear adjetivos).

– Palabra patrimonial del castellano y valenciano, tenía el mismo significado en latín.

– Cèrvix uterina o coll uterí (val.); Cérvix uterino o cuello uterino (cast); cervix uteri (ingl.)

Para saber más:

– En latín *cervix* 'cuello' (también referido a la parte superior de un ánfora, Petronio 34.6; Marcial 12.32) está documentado dentro del lenguaje médico, como específicamente la parte del útero. Es posible que sea un calco y proceda de

su uso en griego desde Hipócrates (cf. αὐχήν, Hipócrates, *De Sterilibus* 230; Galeno 4.146).

– *Uterus* procede de la raíz indoeuropea **ud-ero* 'vientre', de la que también procede el término griego ὑστερα (hystera) 'útero'. De esta palabra griega proviene el sustantivo 'histeria', enfermedad considerada hasta el s. XX únicamente diagnosticable en el sexo femenino.

ENDOCÉRVIX Y EXOCERVIX

HISTOLOGÍA

El endocervix está revestido por una mucosa cuya superficie es muy irregular y se dispone formando pliegues profundos. Esta mucosa está formada por un epitelio cilíndrico simple, constituido por células cilíndricas altas mucosecretoras que sintetizan moco y lisozima, dispuestas en un solo estrato, y entre ellas hay algunas células ciliadas, que baten el moco hacia la vagina. La mayor parte del citoplasma aparece ocupado por gotas de moco que desplaza al núcleo hacia la base celular pero la morfología varía con los niveles hormonales. Además, este epitelio genera invaginaciones que no son verdaderas glándulas (aunque si son conocidas como glándulas tubulares mucosas). Por debajo del epitelio y formado parte de la mucosa, hay una lámina propia formada por tejido conjuntivo laxo rico en células (fundamentalmente pertenecientes al sistema inmune). Por debajo de la mucosa, nos encontramos con tejido conjuntivo denso muy vascularizado con riqueza de fibras elásticas y un 15% de células musculares lisas orientadas circularmente a la luz.

El Exocervix. En las cercanías del orificio externo se observa una transición abrupta entre el epitelio cilíndrico simple que tapiza el endocervix y el epitelio plano estratificado no queratinizado que tapiza el exocervix. Es el mismo epitelio que tapiza la vagina. Este epitelio no se invagina. Por debajo del epitelio también hay una capa de conjuntivo laxo rico en células y fibroso denso con menor número de células musculares lisas.

ETIMOLOGÍA

Endocérvix: ἐνδο- (*endo* gr. 'dentro') + *cervix* (lat. 'cuello')

Exocérvix: ἔξω (*exo* gr. 'por fuera') + *cervix* (lat. 'cuello'); a veces también 'ectocérvix' (de ἐκτός, *ektós* gr. 'externo').

– Palabra compuesta híbrida (griego + latín) documentada en el siglo XIX.

– Endocèrvix (val.); endocérvix (cast.); endocervix (ingl.)

– Exocèrvix (val.); exocérvix (cast.); exocervix (ingl.)

ZONA DE TRANSICIÓN

HISTOLOGÍA

El área donde el endocérvix se une al exocérvix se llama unión escamocolumnar, también conocida como **zona de transición.** La zona de transición del cuello uterino es una región crucial en la salud ginecológica y la detección de enfermedades. La zona de transición se refiere al área donde estos dos tipos de tejido se encuentran y cambian de uno a otro, un proceso conocido como metaplasia escamosa. La localización de la zona de transición puede variar a lo largo de la vida de una mujer, dependiendo de factores como la edad, la etapa del ciclo menstrual, el uso de anticonceptivos hormonales y la paridad. Durante la pubertad, la zona de transición se sitúa generalmente en el exocérvix. Sin embargo, con el tiempo, este punto se desplaza hacia el interior del canal cervical.

La zona de transición es de particular interés en la medicina debido a su asociación con el desarrollo de enfermedades cervicales, incluyendo el cáncer de cuello uterino que es a menudo el resultado de una infección persistente por el virus del papiloma humano (VPH), que se cree que se dirige preferentemente a la zona de transición. En este sentido, la prueba de Papanicolaou, también conocida como citología vaginal, es una herramienta de detección esencial para identificar las alteraciones celulares en la zona de transición que pueden indicar cáncer de cuello uterino. Durante esta prueba, se toma una muestra de células de la zona de transición para su análisis bajo el microscopio. Si se detectan células anormales, se pueden realizar pruebas adicionales, como la colposcopia y la biopsia, para determinar la gravedad de la enfermedad y guiar el tratamiento.

El tratamiento de las lesiones en la zona de transición depende del grado de la enfermedad. Para las lesiones precancerosas, los tratamientos pueden incluir la crioterapia, la terapia con láser, la escisión electroquirúrgica con asa (LEEP) o la conización. En casos de cáncer de cuello uterino, las opciones de tratamiento pueden incluir la cirugía, la radioterapia y la quimioterapia, dependiendo de la etapa de la enfermedad.

Además, la prevención del cáncer de cuello uterino se basa en gran medida en la detección temprana de las lesiones precancerosas y en la vacunación contra el VPH. Las vacunas actuales contra el VPH protegen contra los tipos de VPH de alto riesgo que son responsables de la mayoría de los casos de cáncer de cuello uterino.

EPITELIO

HISTOLOGÍA

Epitelio formado en una sola capa de células que descansan sobre la membrana basal. Son células más altas que anchas y con núcleo ovalado, generalmente ubicado en la porción mediobasal de la célula.

ETIMOLOGÍA

Epitelio: ἐπί (*epí*, 'sobre') + θηλή, ῆς (*thelé,* 'pezón')

– Entra en el lenguaje científico (inglés) como neologismo en 1748. Acuñada en 1703 en latín científico por F. Ruysch para designar ‘aquello que cubre el pezón’; en 1870 pasa a significar la ‘superficie con forma apezonada’.

– Epiteli (val.); epitelio (cast.); epithelium (ingl.)

Para saber más:

– *Epithelium*: del griego ‘superficie con formas apezonadas’ + -iu(m) (sufijo latino).

– Ruysch llamaba en latín científico *tunica papillosa* o *epithelia* a un revestimiento, distinto de la epidermis, que descubrió en diversas partes del cuerpo (como boca, labios, encías o glande) y que tenía una especie de mamelones; ese fue el motivo por el que le dio nombre. Por tanto, la palabra para él no tenía ninguna relación directa con la glándula mamaria o el pezón. Hay un detalle lingüístico que merece ser comentado: Ruysch tradujo una denominación latina *tunica papillosa* al griego, de ahí que usara en origen una forma femenina también, *epithelia*; después se usó como sustantivo y adoptó la forma neutra *epithelium*.

– θηλή, ῆς ‘pezón’ y por extensión ‘mama’, aparece en Eurípides *Cíclope* 56 y Platón *Crátilo* 414a. Procede del infinitivo del aoristo θῆσαι (*thesai*) ‘chupar’ ‘mamar’.

– αἱ θήλειαι es un tipo de queso hecho en Creta (Seleuco citado en Ateneo 14.650d). Quizá tendría forma de teta, de ahí nuestro ‘queso de tetilla’. Es posible que fuera un queso tierno y suave, ya que el significado del adjetivo θῆλυς, θήλεια, θῆλυ al designar ‘lo femenino’ se relaciona con algo delicado, débil y blando.

TEJIDO CONJUNTIVO LAXO RICO EN CÉLULAS / DENSO

HISTOLOGÍA

El tejido conectivo laxo rico en células se caracteriza por tiene cantidades casi iguales de células, fibras y sustancia fundamental, sin embargo presenta abundantes células del sistema inmunitario. El tejido conectivo denso, es otra modalidad de tejido conjuntivo en el que predominan las fibras de colágeno sobre las células y la sustancia fundamental.

ETIMOLOGÍA

Tejido: del v. *texere* en lat. ‘tejer’ con la terminación española del participio –(i)do.

Conjuntivo: *coniunctivum/- am* [del verbo *coniugare* en lat. ‘unir’] + -*tivum* (sufijo para crear adjetivos).

– Neologismo documentado en vocabulario científico en el siglo XIX.

– Teixit conjuntiu (val.); tejido conjuntivo (cast.); connective tissue (ingl.)

Laxo: adj. laxus, -a, -um ‘amplio’ ‘abierto’ ‘extenso’.

Denso: adj. densus, -a, -um ‘compacto ‘grueso’ ‘denso’.

Célula: *cellula, ae* lat. (*cella* ‘celda de panal de abeja’ + *–ulus/a* sufijo diminutivo).

– Entra en el lenguaje científico (inglés) en 1665 cuando se observan mediante microscopio las primeras células (con una estructura parecida a un panal de abejas).

Para saber más:

– En latín, *cellula* es un cubículo pequeño, por ej. donde viven los esclavos (Catón *De re rustica* 14); en latín medieval, también las pequeñas celdas de los monjes.

– En latín clásico, *cella* es una habitación/despensa para depositar el grano o los frutos o granero para animales (Catón *De Re Rustica* 3.2; *Varrón Re Rustica* 1.11.2; Cicerón, *Verrinas* 2.2.2).

– Capilla dentro de un templo con la imagen de algún dios (Vitubio 3.1; 4.1; Cicerón *Filípicas* 3.12.30; Livio 5.50.6).

– Celda del panal abejas (Virgilio, *Geórgicas* 4.164; Plinio, 11.11.10).

GLÁNDULA MUCOSA

HISTOLOGÍA

Glándula cuya secreción principal es el moco, es decir, un material viscoso, rico en glucoproteínas.

ETIMOLOGÍA

Glándula: *glandula* lat. (*glans, glandis* (‘bellota’) + *-ulus/a* sufijo diminutivo).

– Palabra patrimonial del castellano y valenciano. En latín ya tenía significado anatómico para describir tumoraciones pequeñas (por metáfora).

Mucosa: mucus (lat. ‘moco’) + -os(um)/-os(am) (lat. ‘relacionado con’, ‘abundancia’)

– Palabra patrimonial del castellano y valenciano. En latín ya tenía el mismo significado.

– Glàndula mucosa (val.); glándula mucosa (cast.); mucous gland (ingl.)

Para saber más:

– Además de ‘bellota’, también se usa para designar el glande (del falo) en Celso y, como término militar, designa una bola de plomo o arcilla en forma de bellota que se arroja al enemigo (Lucrecio 6.179; 307; César, *Guerra de las Galias*, 5.43.1).

– El término latino mucus procede de la raíz indoeuropea *meuk-, de la que también procederá el término griego μύξα (*mýxa*) ‘moco’.

EPITELIO PLURIESTRATIFICADO PLANO NO QUERATINIZADO

HISTOLOGÍA

Epitelio formado por varias capas de células unidas entre sí mediante uniones intercelulares. Las células de la capa más basal descansan sobre una membrana basal mientras que las células de la capa más superficial son de morfología aplanada y contienen núcleo.

ETIMOLOGÍA

Epitelio: véase más arriba.

Pluriestratificado: *plūre*, (lat. 'más numeroso) + *stratus, a, um* (lat. 'que se extiende en horizontal') + *facere* (lat. 'hacer').

– Pluristratificat (val.); pluriestratificado (cast.); stratified (ingl.).

Para saber más:

– De la raíz indoeuropea *ster-, *stor-, *strō-, *strā-, 'extender'. *Stratus* es el participio masculino de perfecto de verbo latino *sternere* 'tender por encima, cubrir'. A partir de esta raíz se crea el sustantivo deverbativo *stratum,* 'cubierta', 'capa de un caballo', 'cubre de un lecho' (Lucrecio, *De rerum natura* 4.849; Ovidio, *Metamorfosis* 5.34; Suetonio, *Vida de los doce césares: Calígula* 51). De la misma raíz indoeuropea tenemos los términos griegos τό στέρνον (*stérnon*, 'pecho', 'esternón') y τό στρῶμα (*stroma*, 'cubierta', 'tapiz').

Plano: *planus, a, um* (lat. 'plano' 'llano').

– Pla (val.); plano (cast.); flat, plane (ingl.).

Queratinizado: κεράτινος, η, ον (*querátinos,* 'hecho de cuerno', 'córneo') + *izare* (sufijo 'poner en práctica', 'convertir en') + *atus* (sufijo participio).

– 'Queratina' entra en el lenguaje científico en el siglo XIX.

– Queratinitzat (val.); queratinizado (cast.); keratinized (ingl.)

Para saber más:

– El adjetivo κεράτινος procede del sustantivo griego τό κέρας ατος 'cuerno'. Encontramos el sustantivo griego ἡ κερατίνη en época tardía para referirse al instrumento de viento 'corneta' (Spt. 2 *Reg.* 2.28). También está atestiguado el verbo κερατίζω 'golpear con los cuernos' (Spt. *Ezech*. 32.2; Ps. 43, 7 ; Phil. 1.57).

– El sufijo latino –*izare* muy prolífico en latín tardío fue tomado, para la formación de verbos, del griego -ιζειν con el mismo significado.