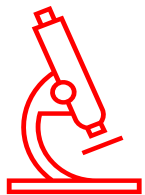

HistolWord

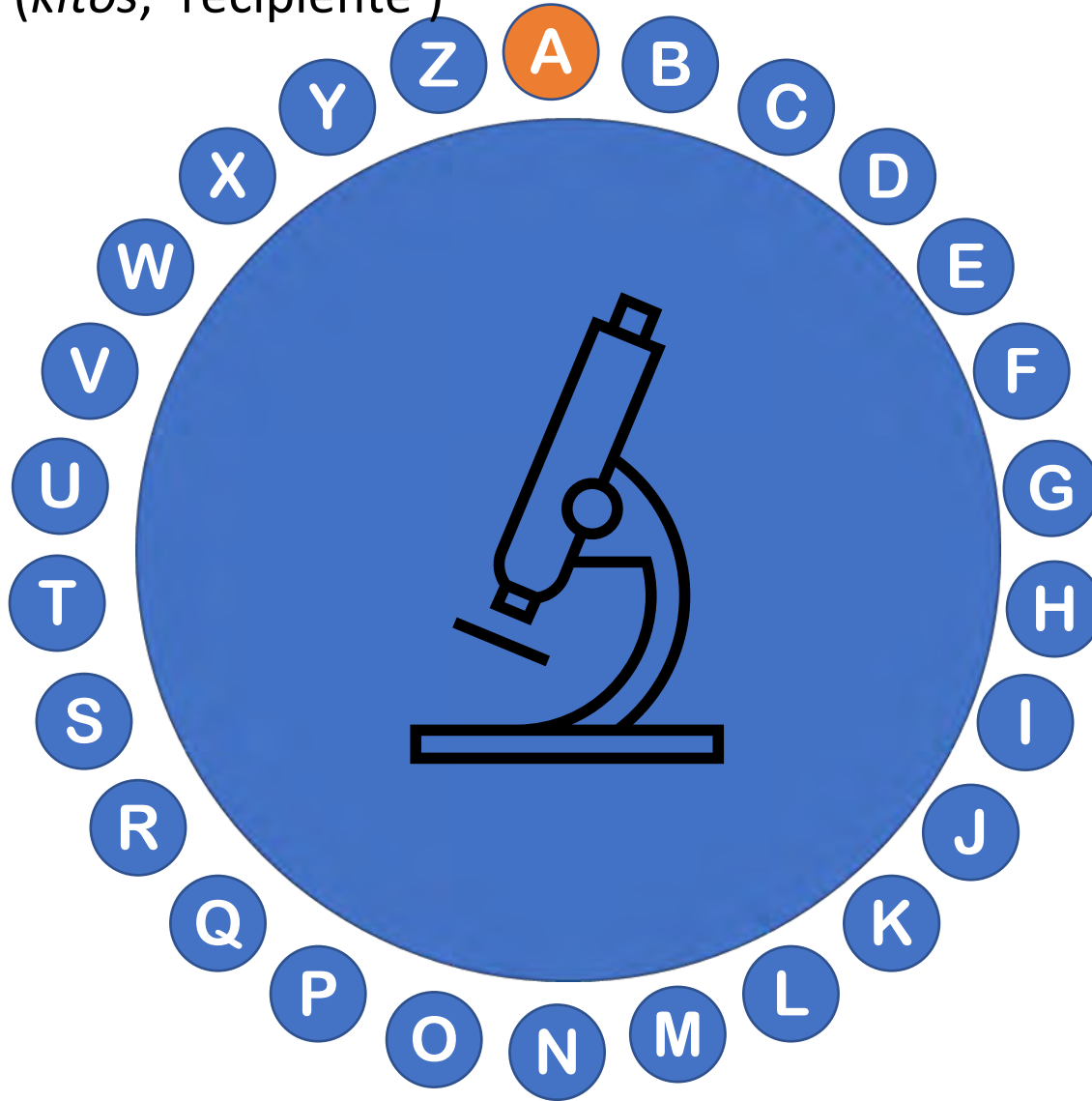


A circular graphic containing a central pile of colorful 3D letter blocks. Surrounding this pile is a ring of 26 blue circles, each containing a white letter of the alphabet in order from top to bottom: Z, A, B, C, D, E, F, G, H, I, J, K, L, M, N, O, P, Q, R, S, T, U, V, W, X, Y.



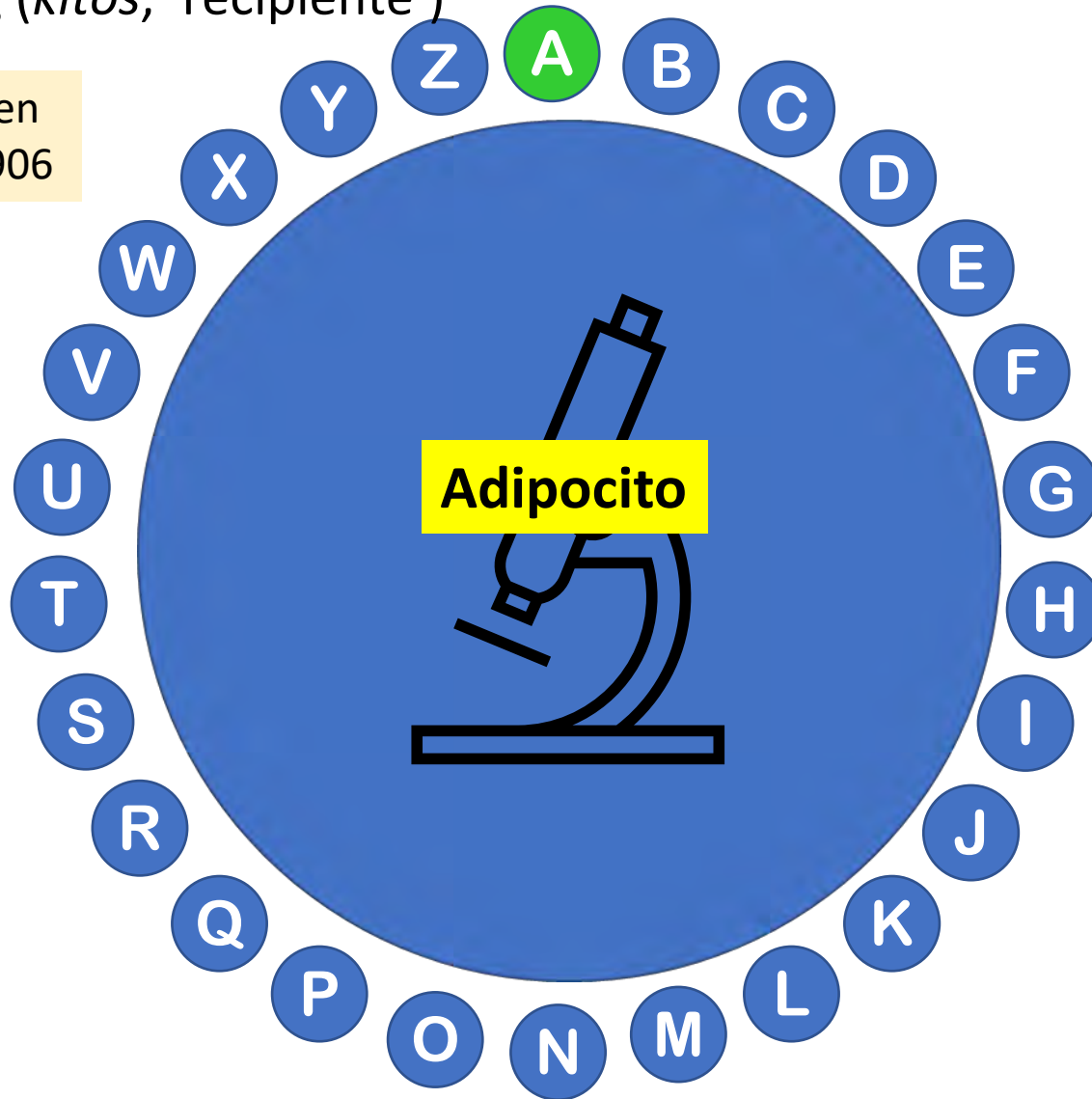


Célula del tejido conjuntivo especializada en almacenar grasa y presente en numerosos órganos. Procede del latín *adeps, ipis* ('grasa') y del griego τὸ κύτος, εὖς (*kitos, 'recipiente'*)

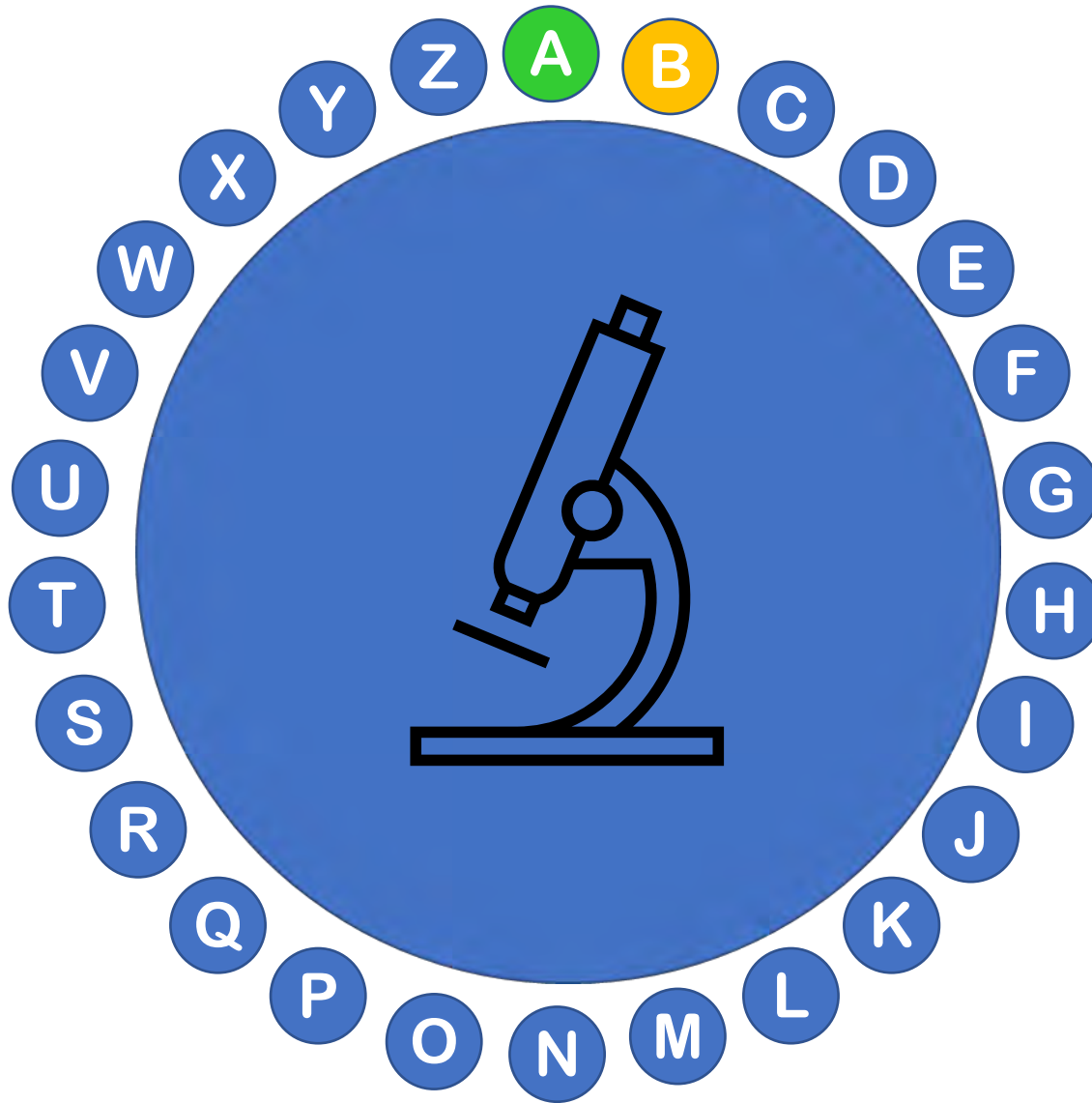


Célula del tejido conjuntivo especializada en almacenar grasa y presente en numerosos órganos. Procede del latín *adeps, ipis* ('grasa') y del griego τὸ κύτος, εὖς (*kitos, 'recipiente'*)

Documentada en inglés desde 1906



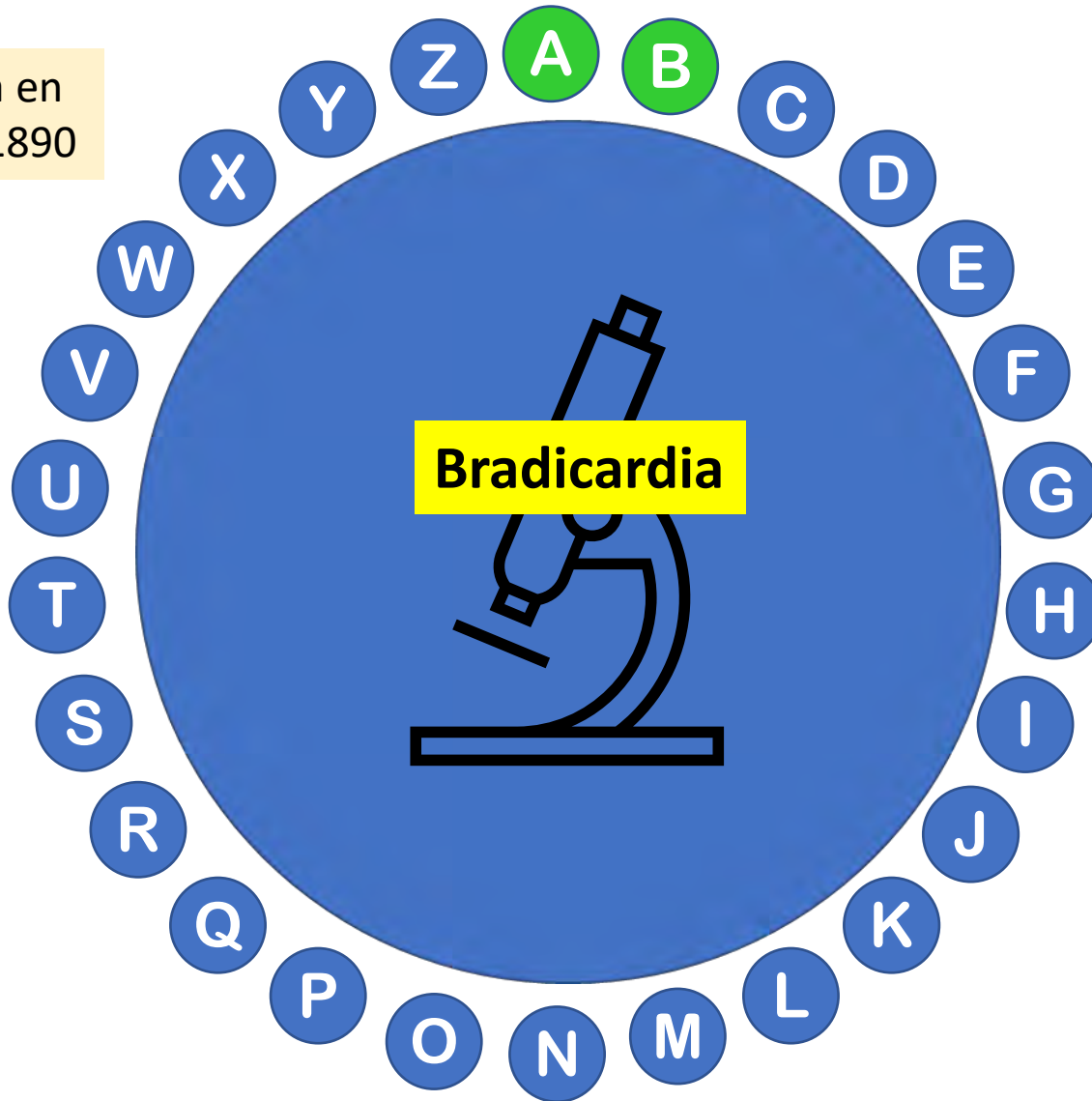
Ritmo cardiaco más lento que el normal. Procede del griego [brady-](#) βραδύς gr. 'lento' + [kardí\(ā\)](#) καρδία gr. 'corazón'. Su antónimo es taquicardia

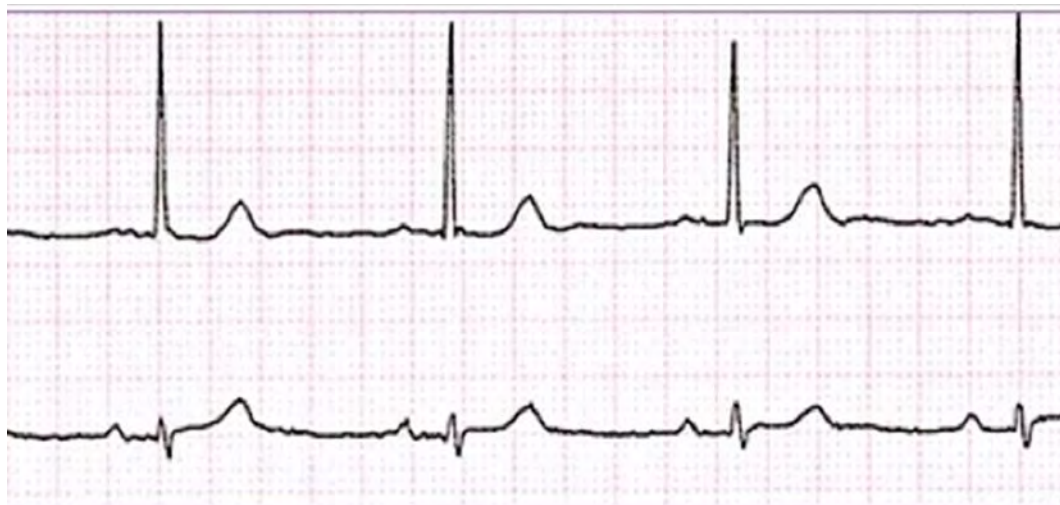

Ritmo cardiaco más lento que el normal. Procede del griego [brady-](#) βραδύς gr. 'lento' + [kardí\(ā\)](#) καρδία gr. 'corazón'. Su antónimo es taquicardia

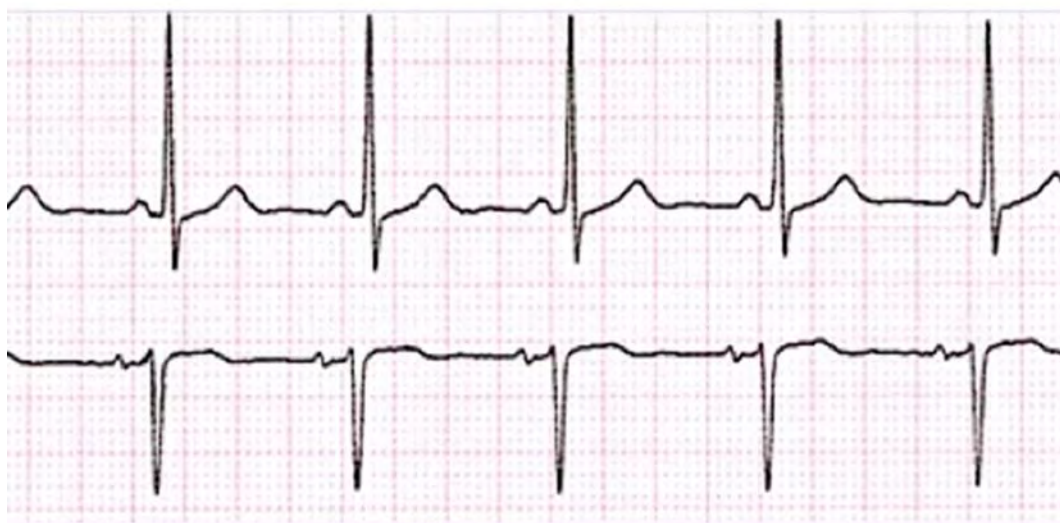Documentada en inglés desde 1890

Frecuencia cardiaca inferior a 60 lpm.



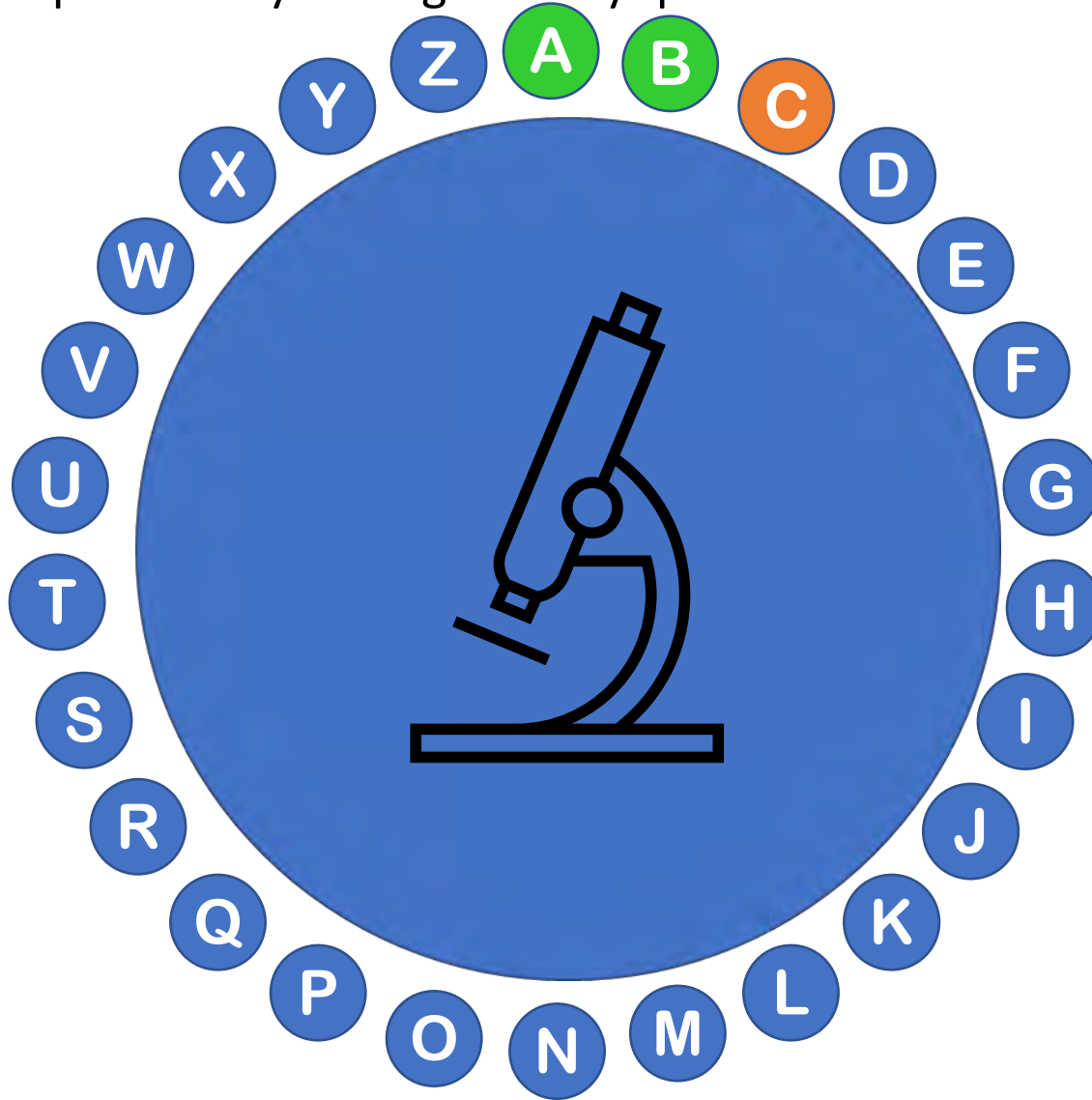


Bradycardia



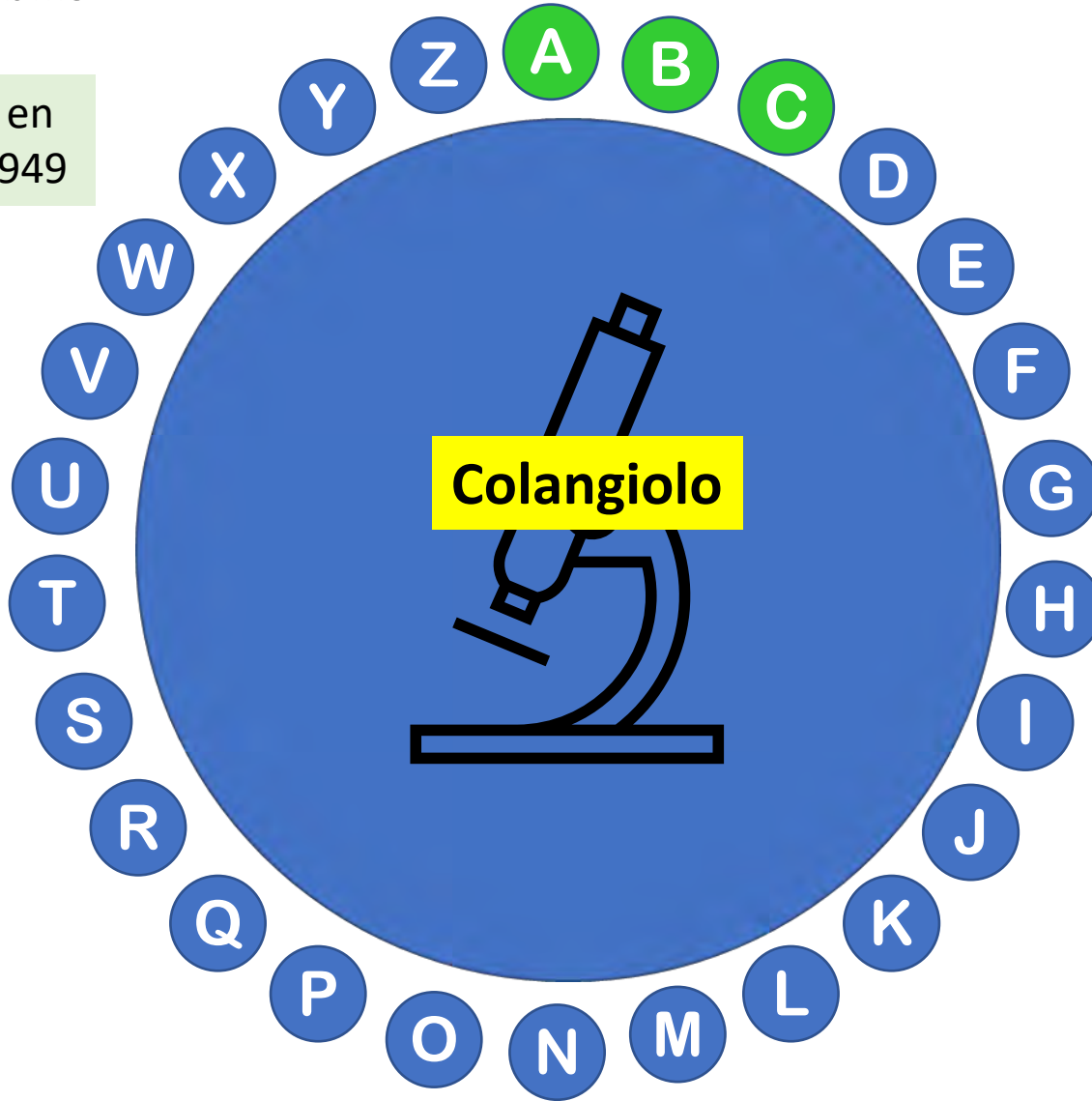
Ritmo normal

Etimológicamente procede de χολή, ἥς (*kholé*, 'bilis') + ἀγγεῖον (*angueion* 'vaso', 'conducto') + *olus, a, um* (dim.). Es un conducto intrahepático pequeño, formado por hepatocitos y colangiocitos y que conduce bilis

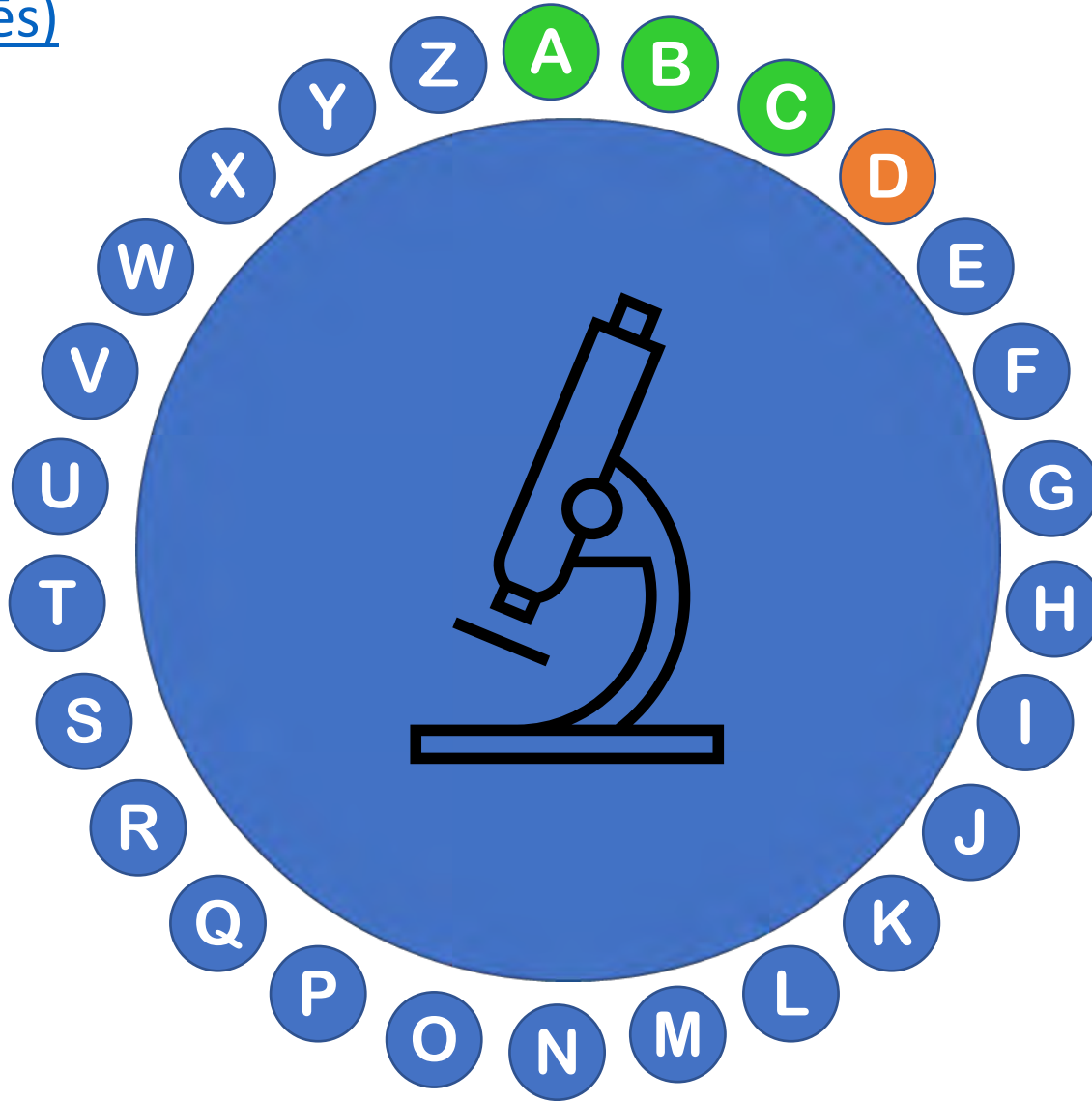


Etimológicamente procede de χολή, ἥς (*kholé*, 'bilis') + ἀγγεῖον (*angueion* 'vaso', 'conducto') + *olus, a, um* (dim.). Es un conducto intrahepático pequeño que conduce bilis

Documentada en inglés desde 1949

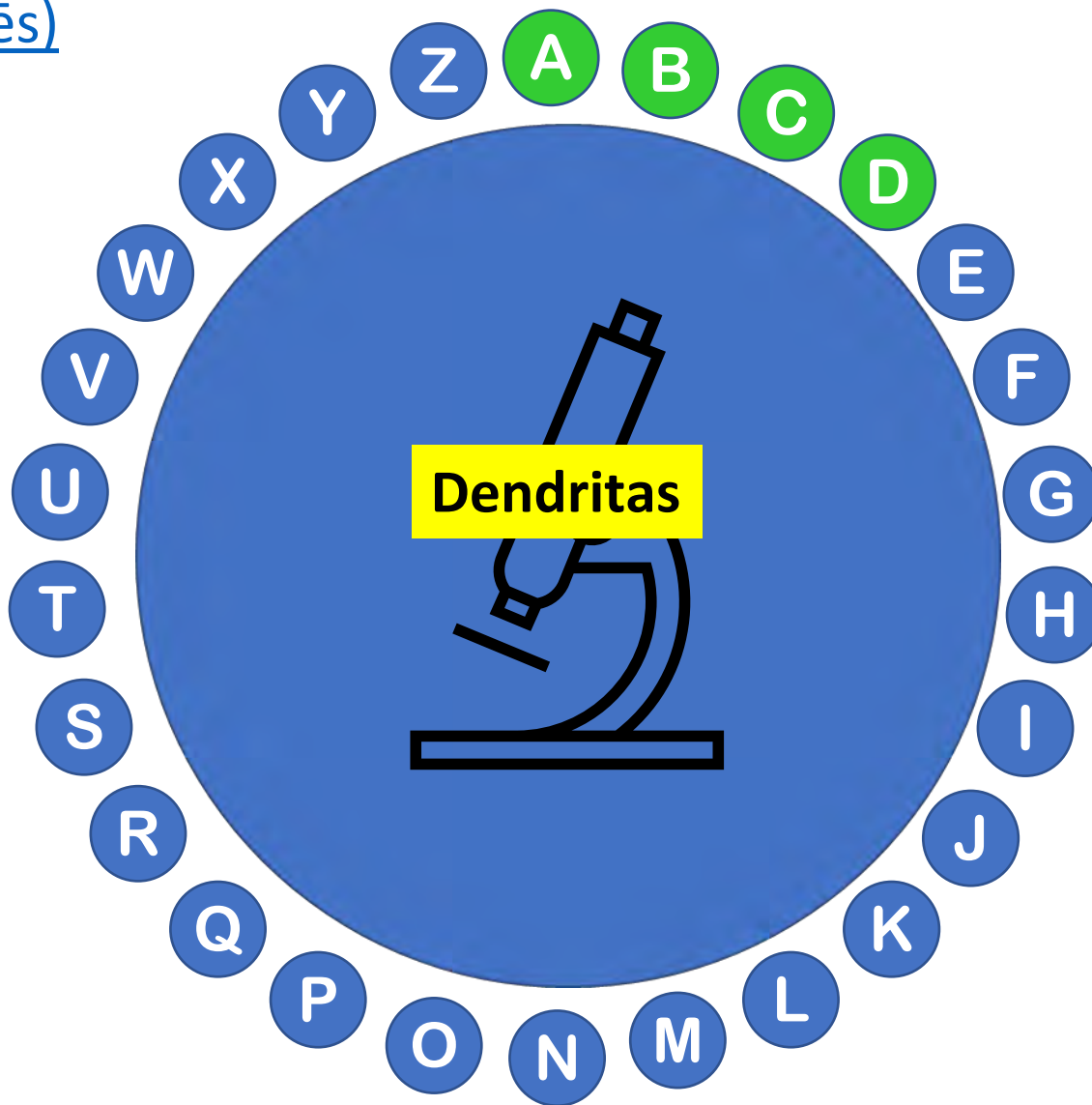


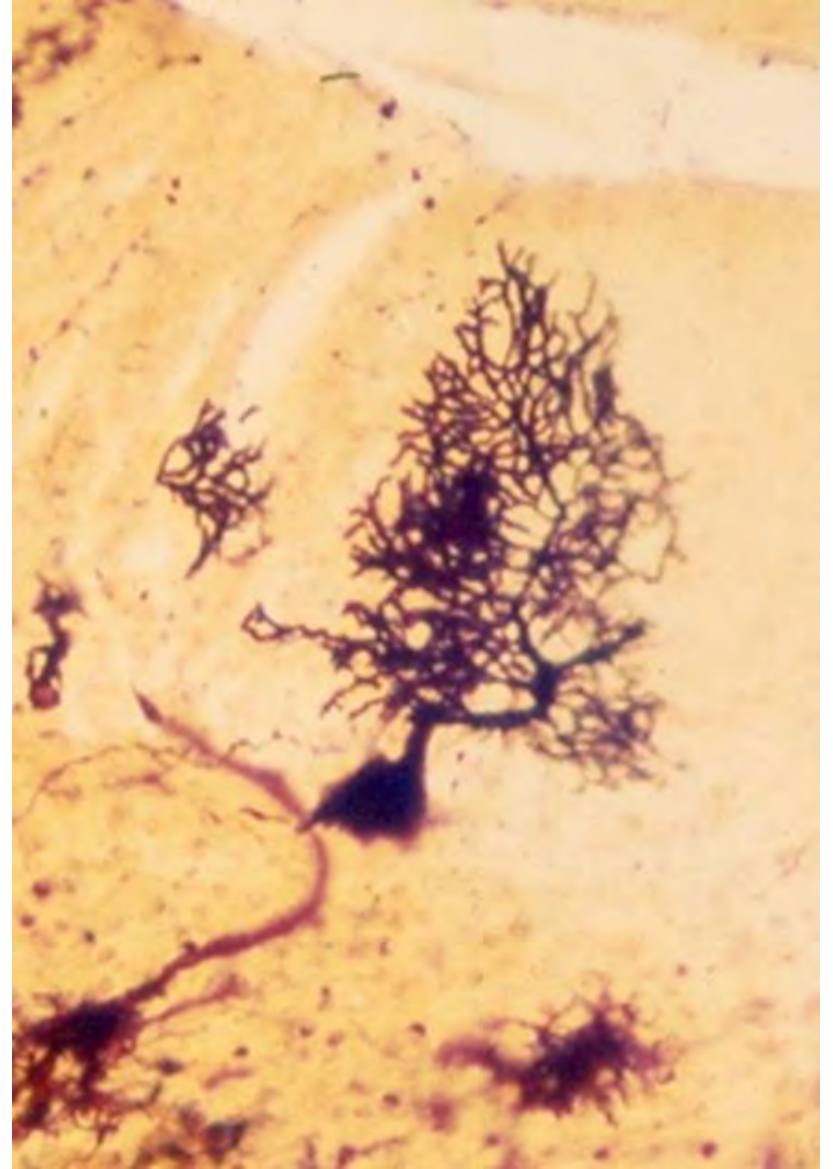
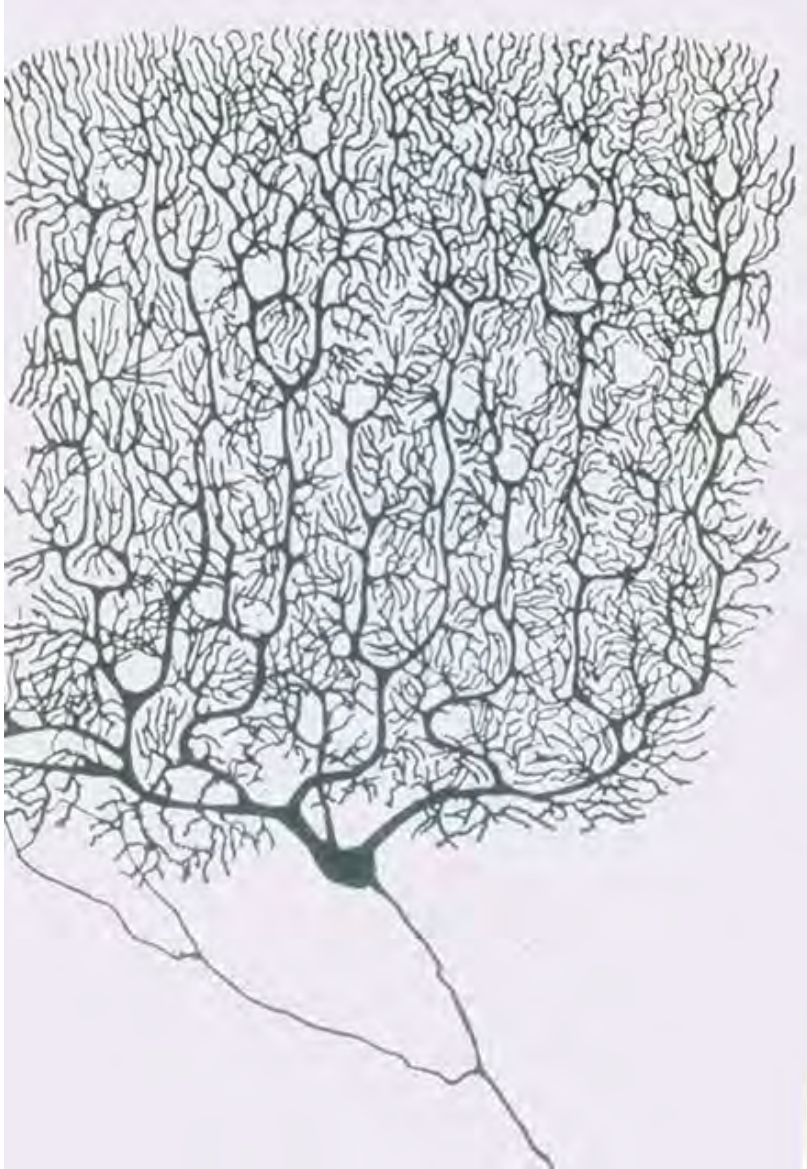
Prolongación neuronal, generalmente múltiple y receptora de estímulos, que procede del gr. dendrítēs δενδρίτης [[dendr\(o\)](#)- δένδρον 'árbol' + [-īt\(ēs\)](#)



Prolongación neuronal, generalmente múltiple y receptora de estímulos, que procede del gr. dendrítēs δενδρίτης [[dendr\(o\)](#)- δένδρον 'árbol' + [-īt\(ēs\)](#)]

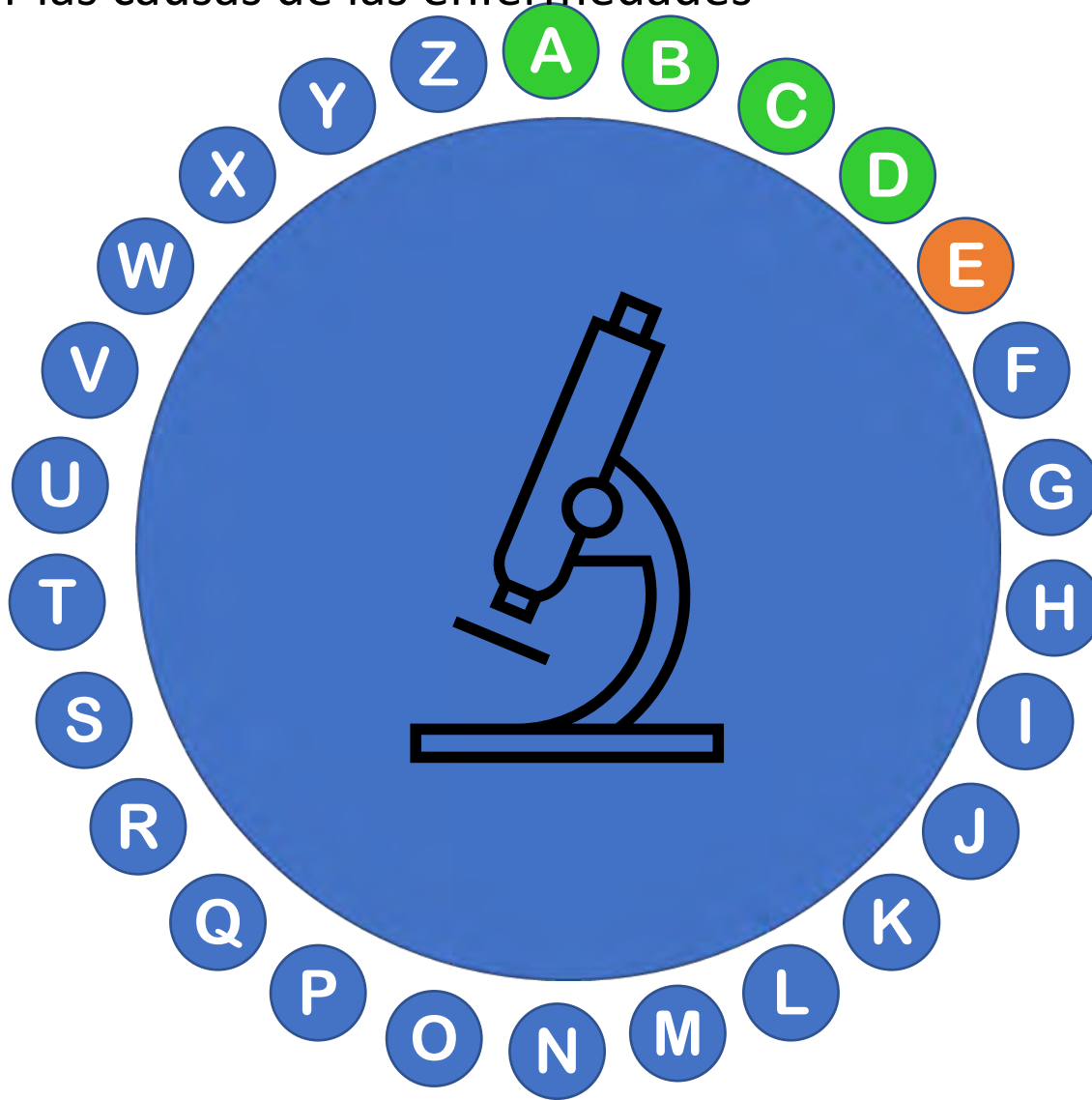
Documentada en inglés desde 1732 con el significado "que tiene forma de árbol"





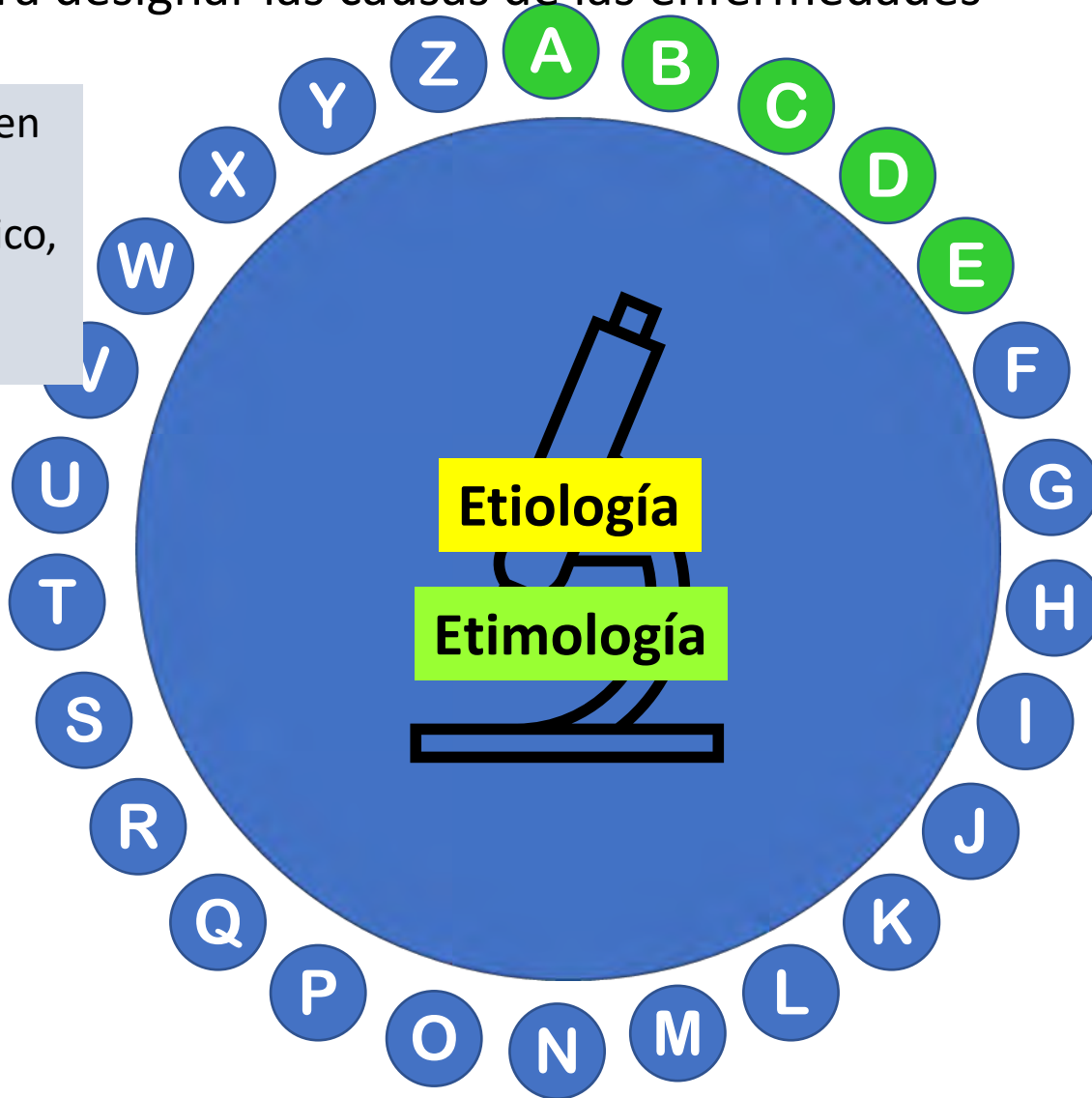
Neuronas de Purkinje

Palabra, parecida a etimología, que procede del gr. “aitiología”, formada por “aitia” (causa), “logos” (estudio) e “ia” (cualidad). Se utiliza en Medicina para designar las causas de las enfermedades



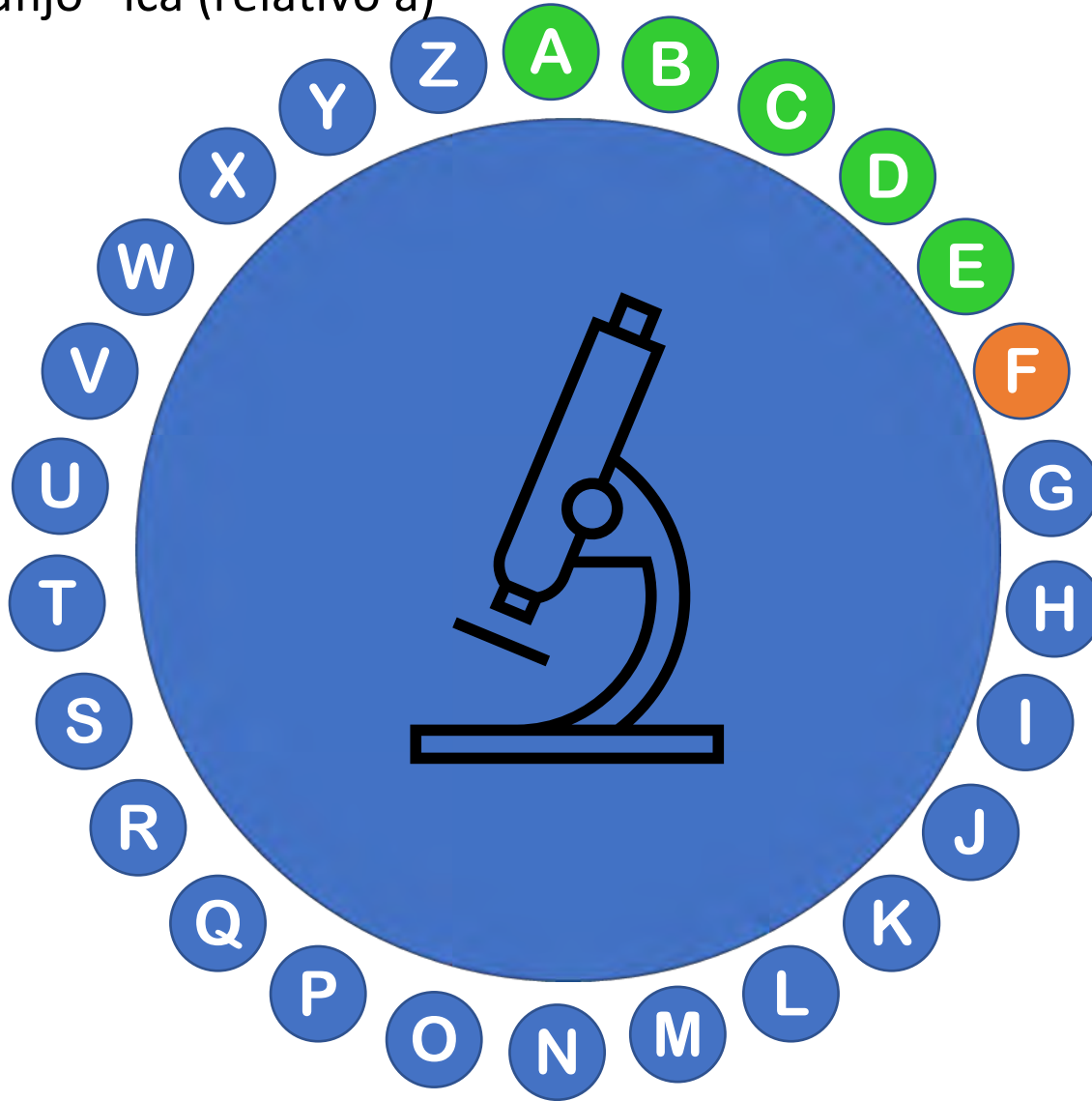
Palabra, parecida a etimología, que procede del gr. “aitiología”, formada por “aitia” (causa), “logos” (estudio) e “ia” (cualidad). Se utiliza en Medicina para designar las causas de las enfermedades

Documentado en francés, como término filosófico, en 1550 y en inglés en 1684



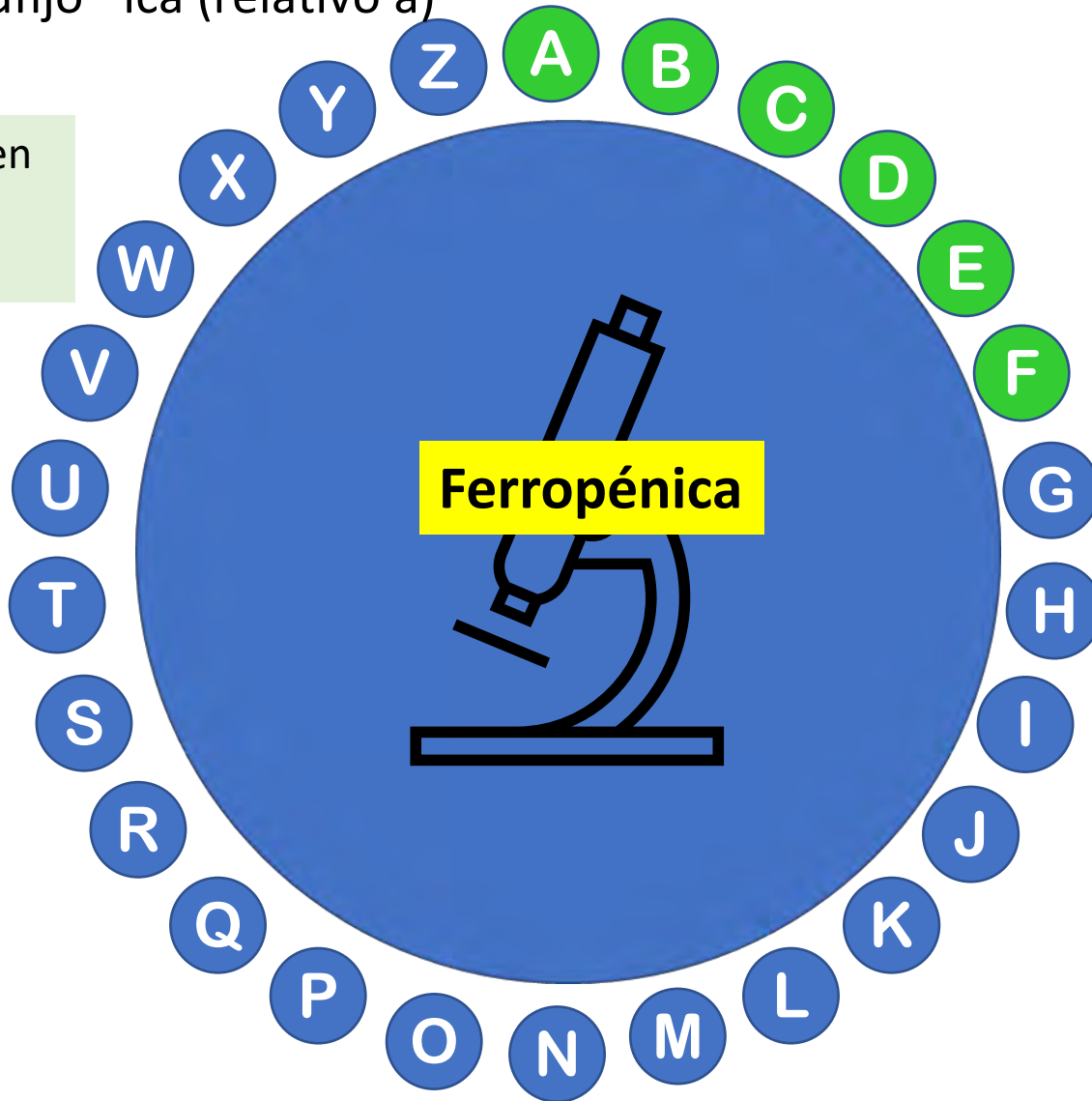
Ej.: La Covid-19 está producida por un coronavirus denominado SARS-CoV-2, que es su etiología

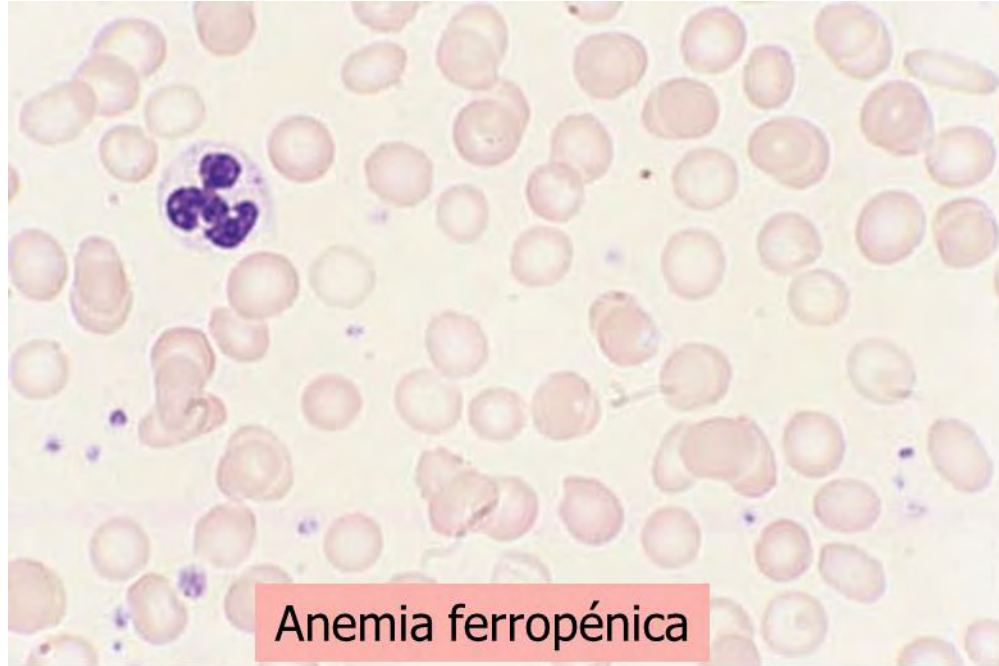
Tipo de anemia muy frecuente, caracterizada por el déficit de hierro.
Etimológicamente procede del lat. “ferrum” (hierro) y del gr. “peniā” (carencia),
además del sufijo –ica (relativo a)



Tipo de anemia muy frecuente, caracterizada por el déficit de hierro.
Etimológicamente procede del lat. “ferrum” (hierro) y del gr. “peniā” (carencia),
además del sufijo –ica (relativo a)

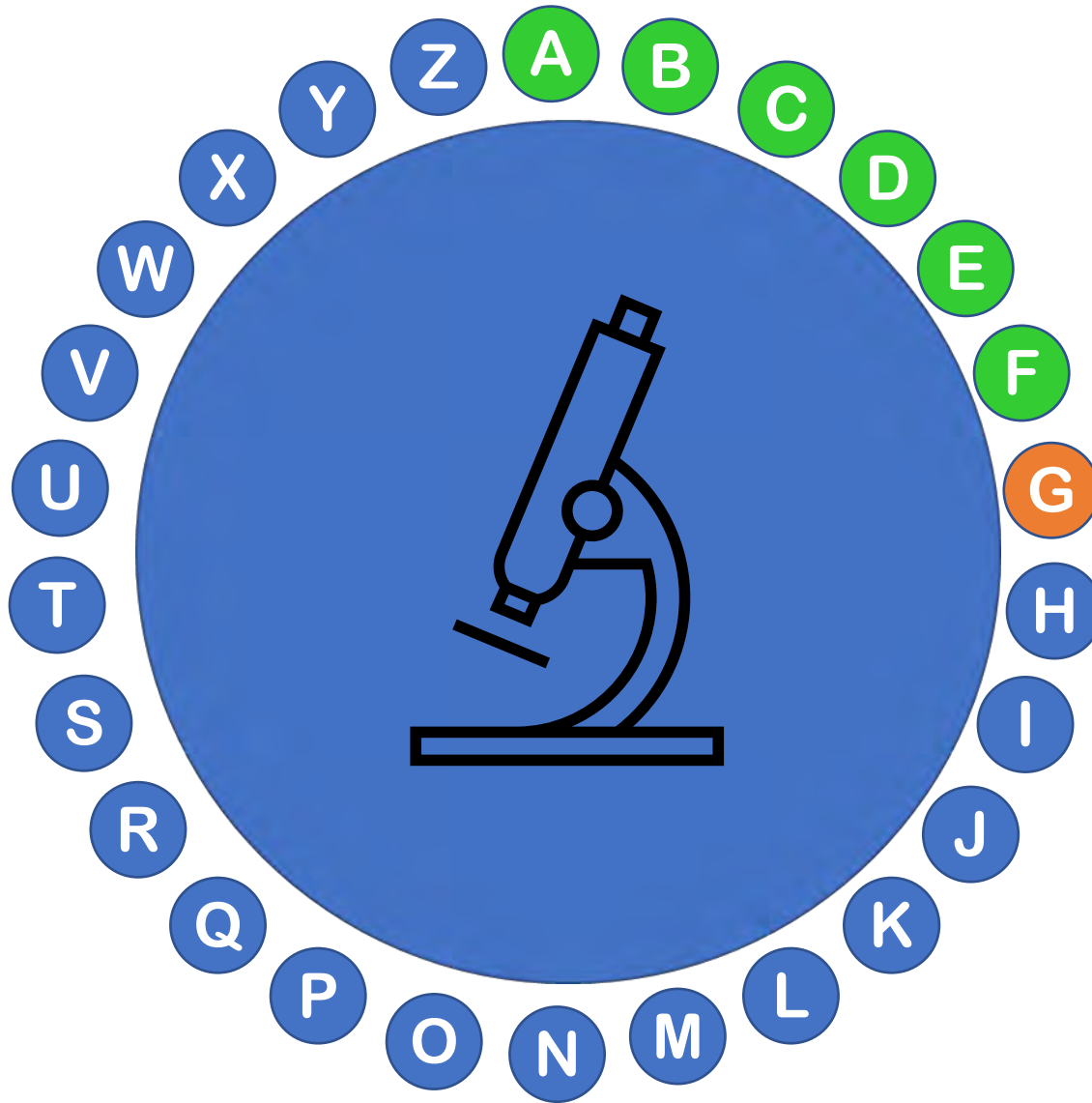
Documentada en
español desde
1947





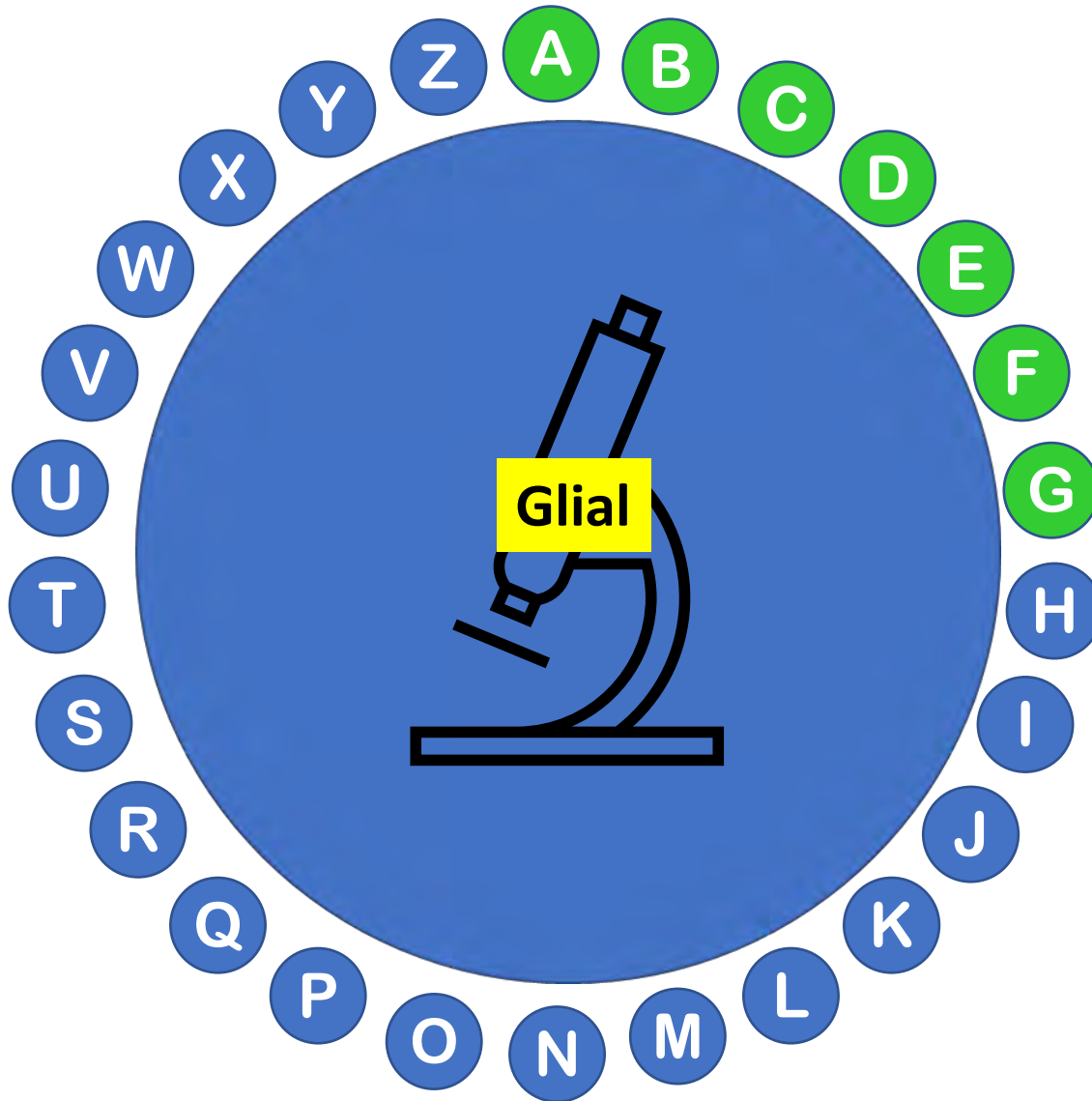
Anemia ferropénica

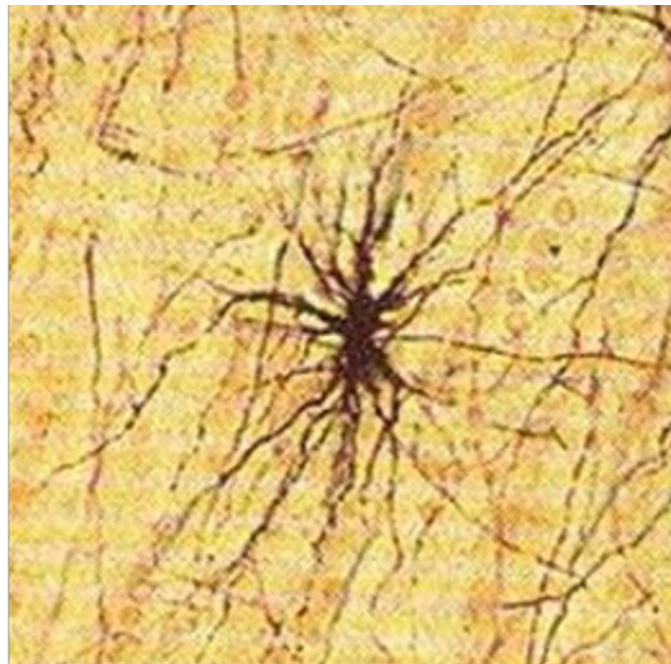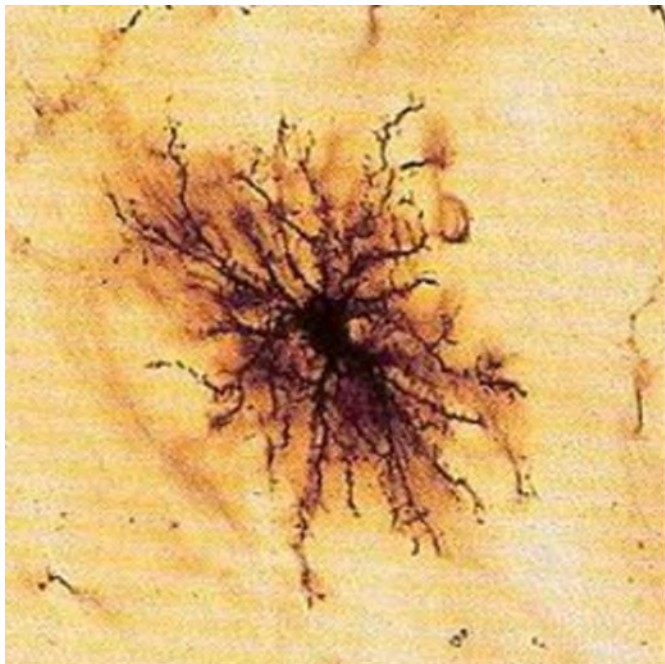Célula distinta de la neurona característica del tejido nervioso.
Etimológicamente procede del gr. ἡ γλία (*-glia-* 'pegamento')



Célula distinta de la neurona característica del tejido nervioso.
Etimológicamente procede del gr. ἡ γλία (*-glia-* ‘pegamento’) + el sufijo *-al*

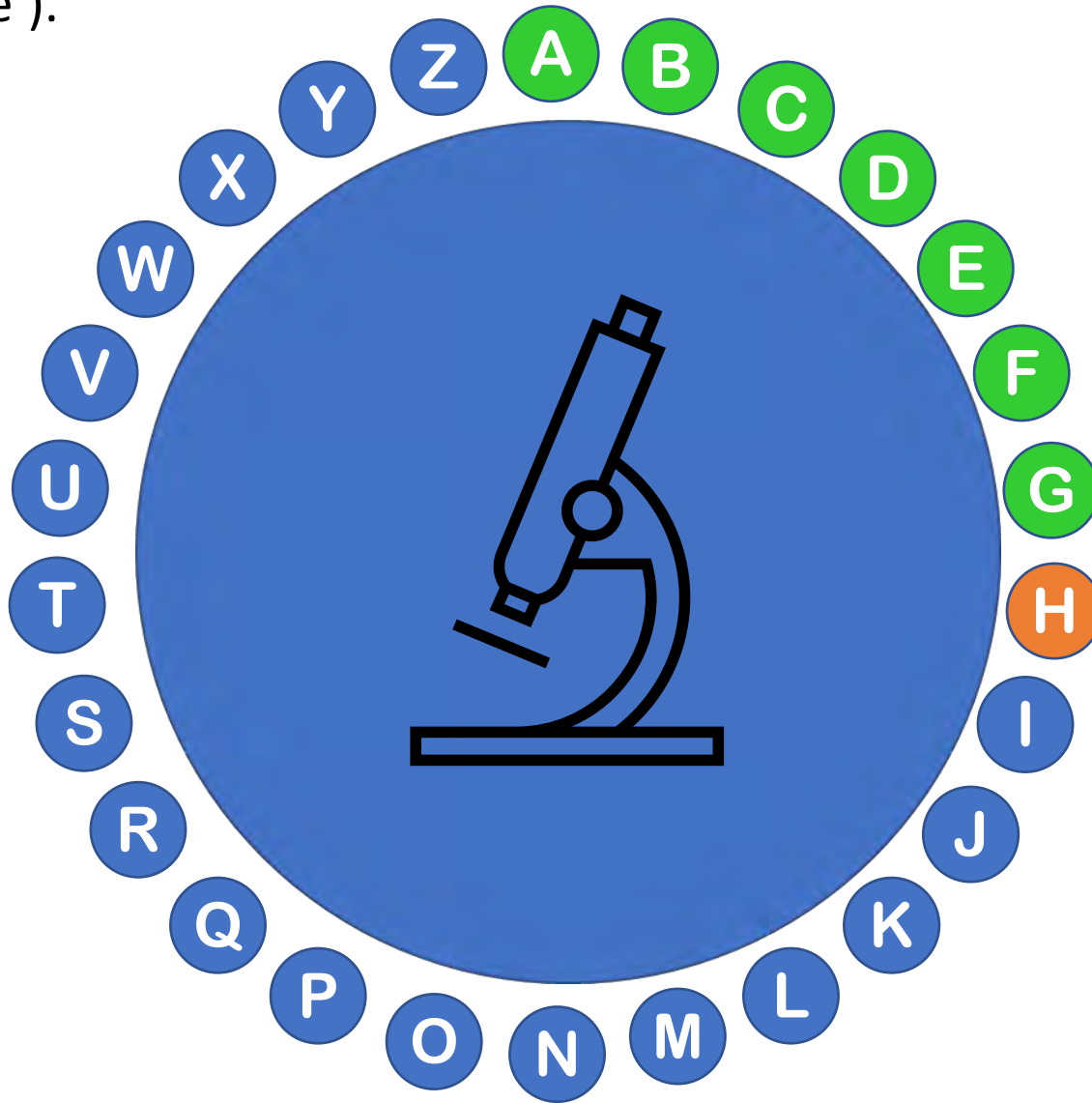
Entra en el lenguaje científico en 1886, a partir de neuroglia, acuñado en 1856 por Virchow





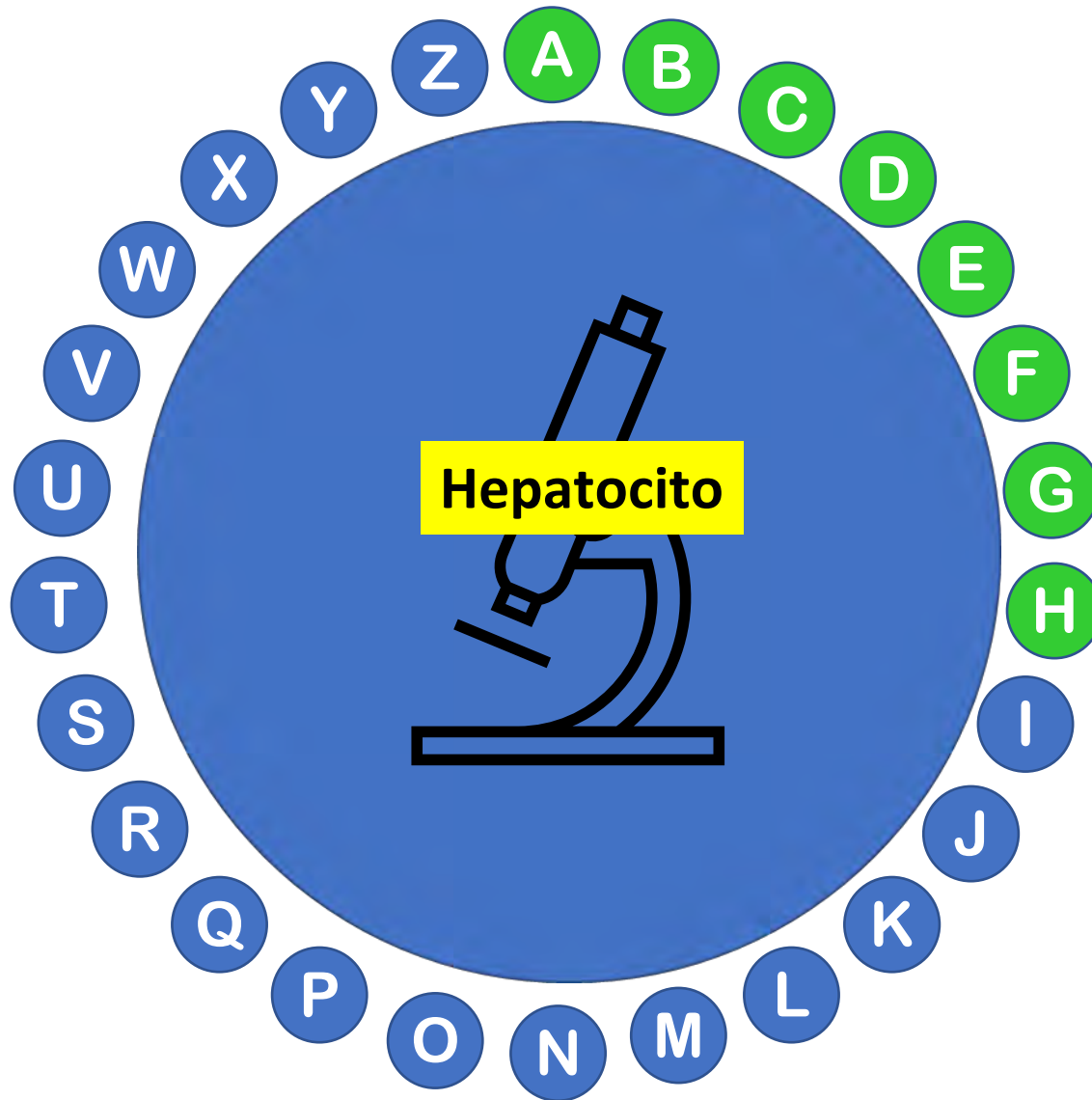
Células de la glía (astrocitos)

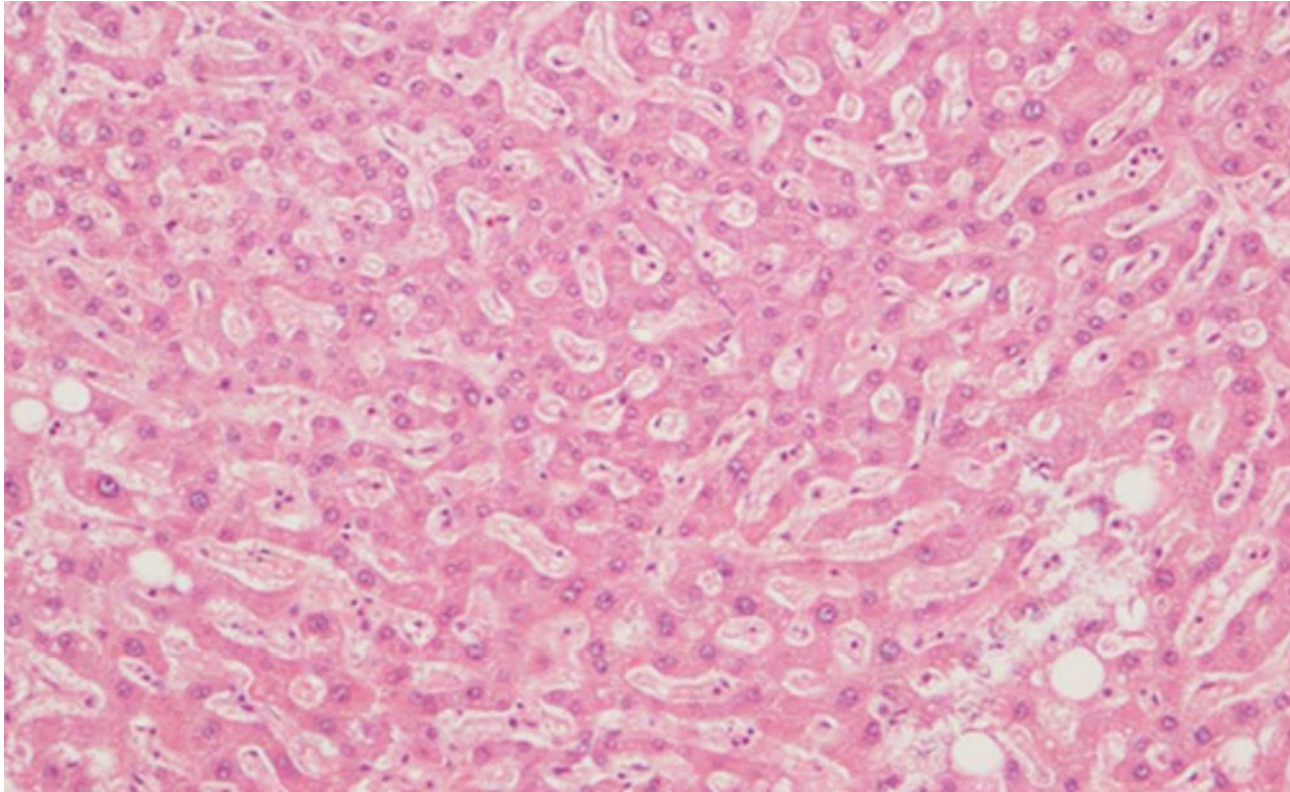
Célula más característica del hígado. Etimológicamente procede del gr. τό ἥπαρ, ἄτος, (*hepato*, 'hígado') + τό κύτος, εος (*kitos*, 'recipiente').



Célula más característica del hígado. Etimológicamente procede del gr. τό ἥπαρ, ἄτος, (*hepato*, 'hígado') + τό κύτος, εος (*kitos*, 'recipiente').

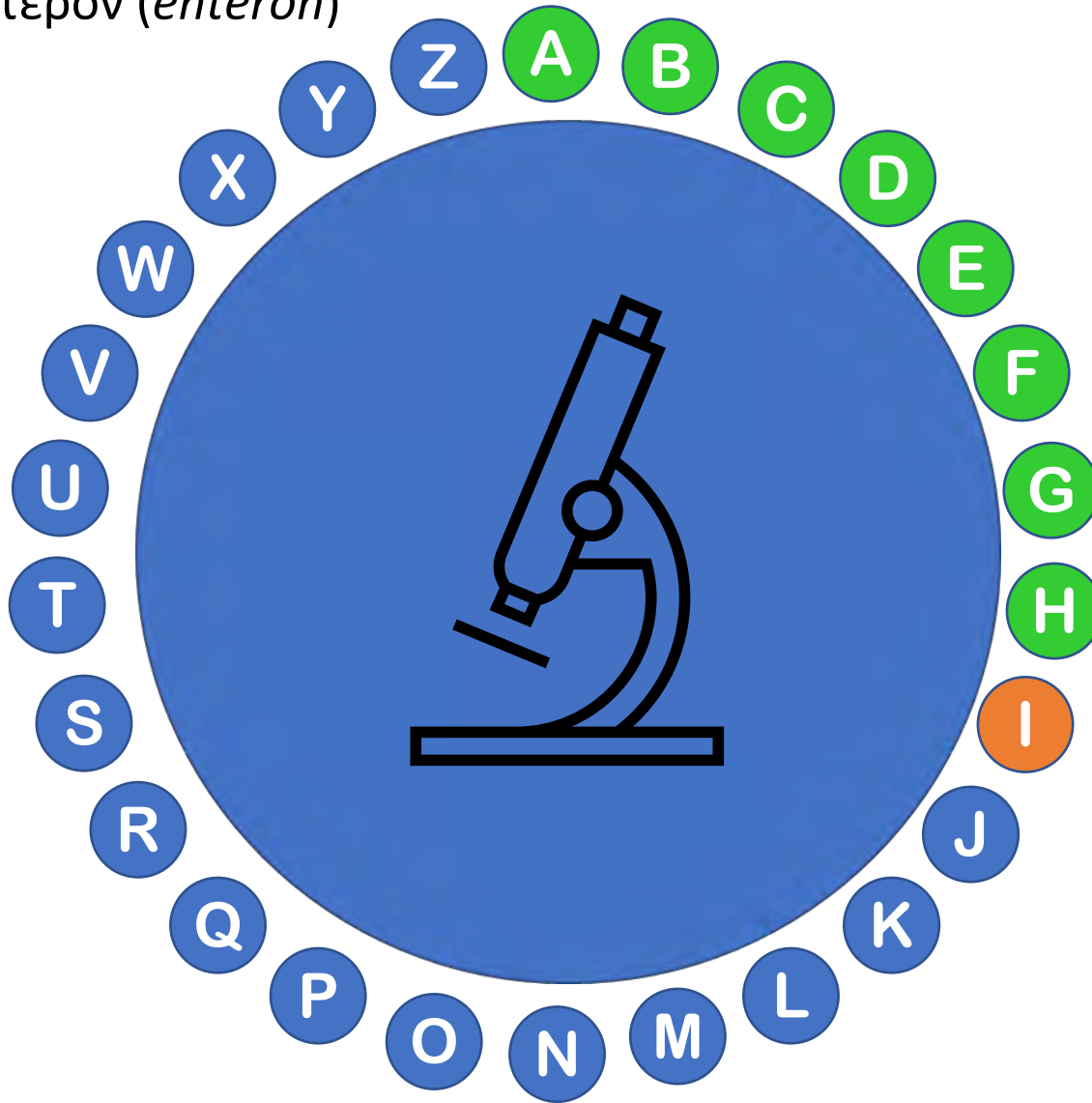
Documentada
en inglés
desde 1958





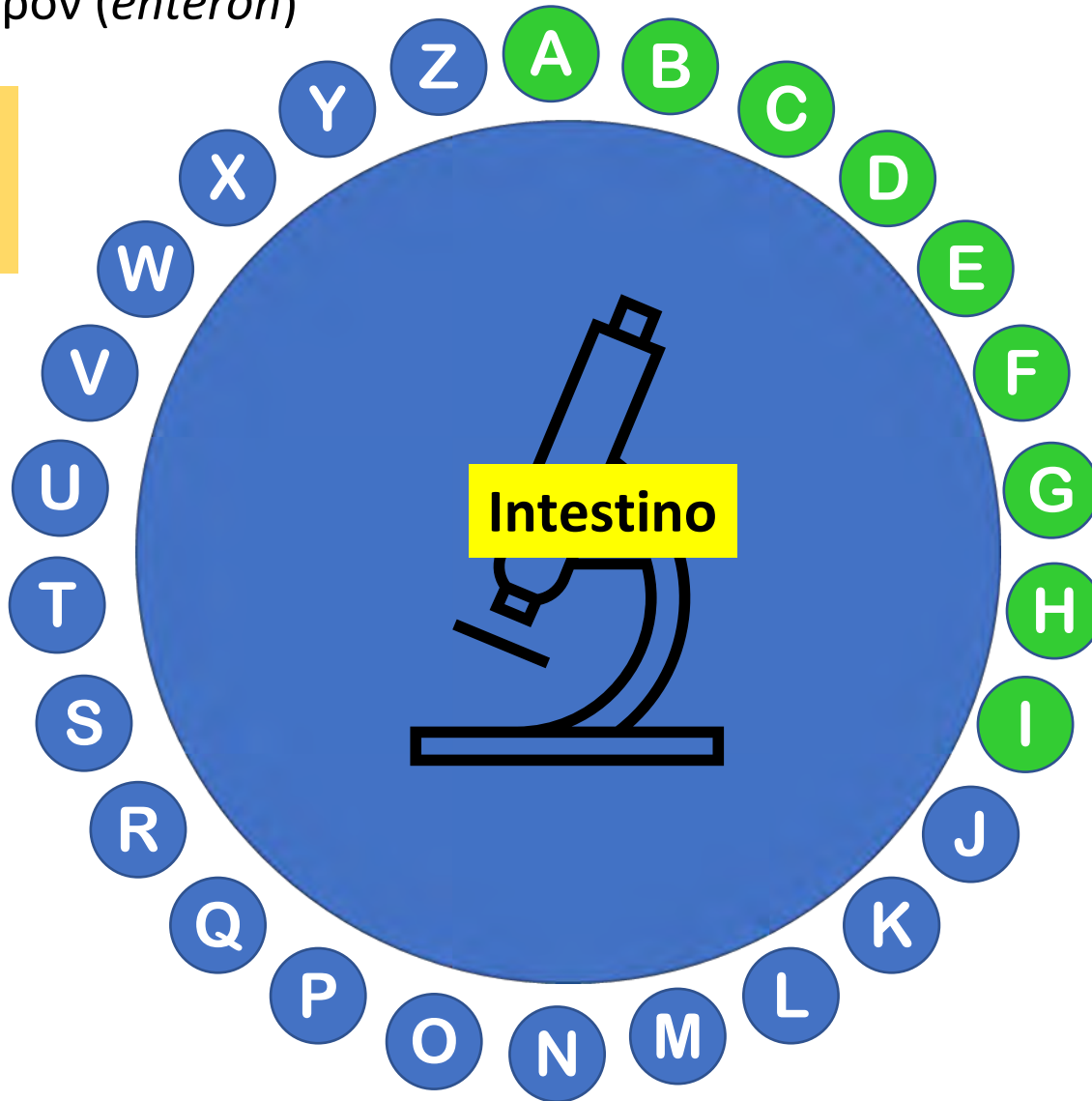
Parénquima hepático

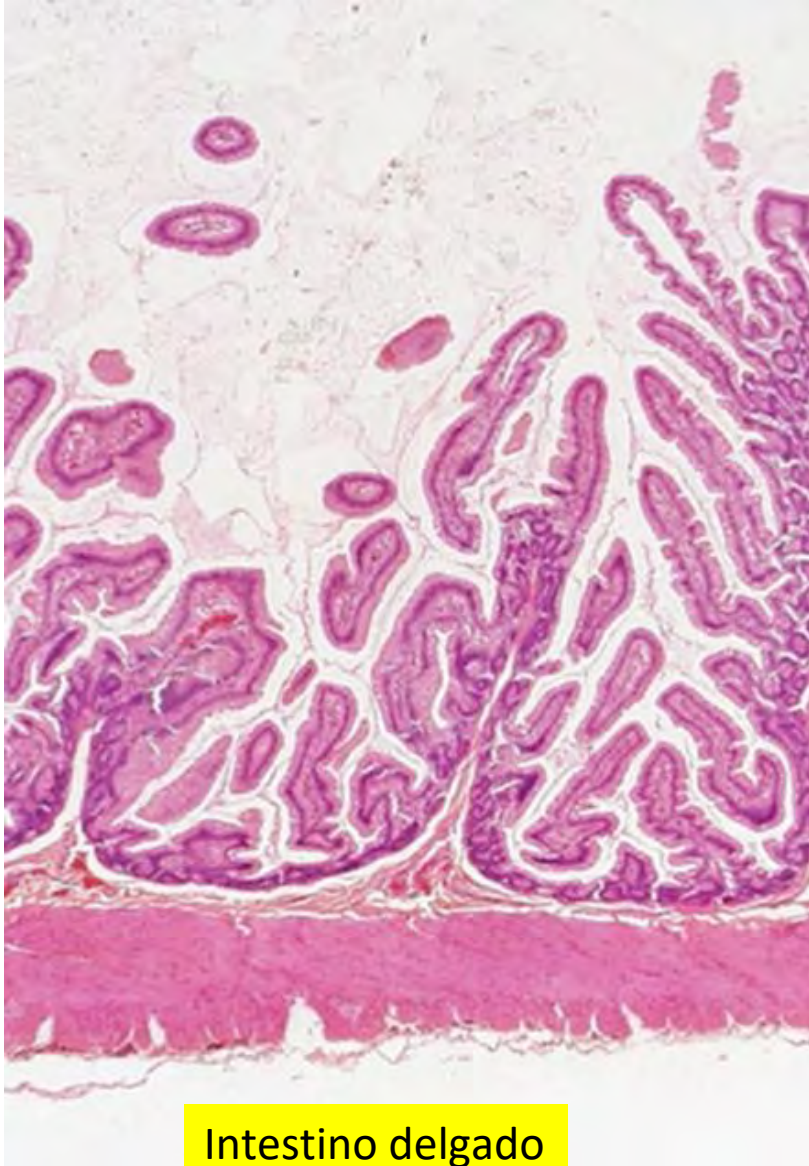
Órgano digestivo especializado en la absorción de sustancias y en la eliminación de restos fecales. Procede del lat. “intestin (um)”, derivado de “intus” (interior) y del gr. τό έντερον (*énteron*)



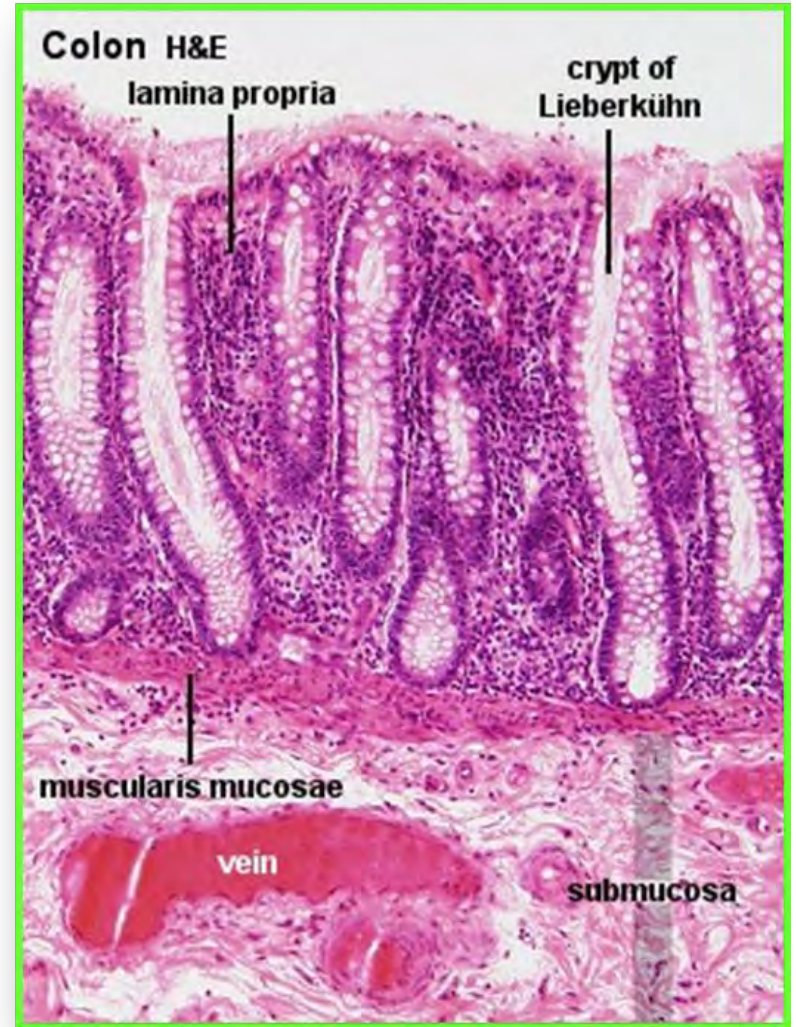Órgano digestivo especializado en la absorción de sustancias y en la eliminación de restos fecales. Procede del lat. “intestin (um)”, derivado de “intus” (interior) y del gr. τό έντερον (*énteron*)

Documentada
en español
desde 1450



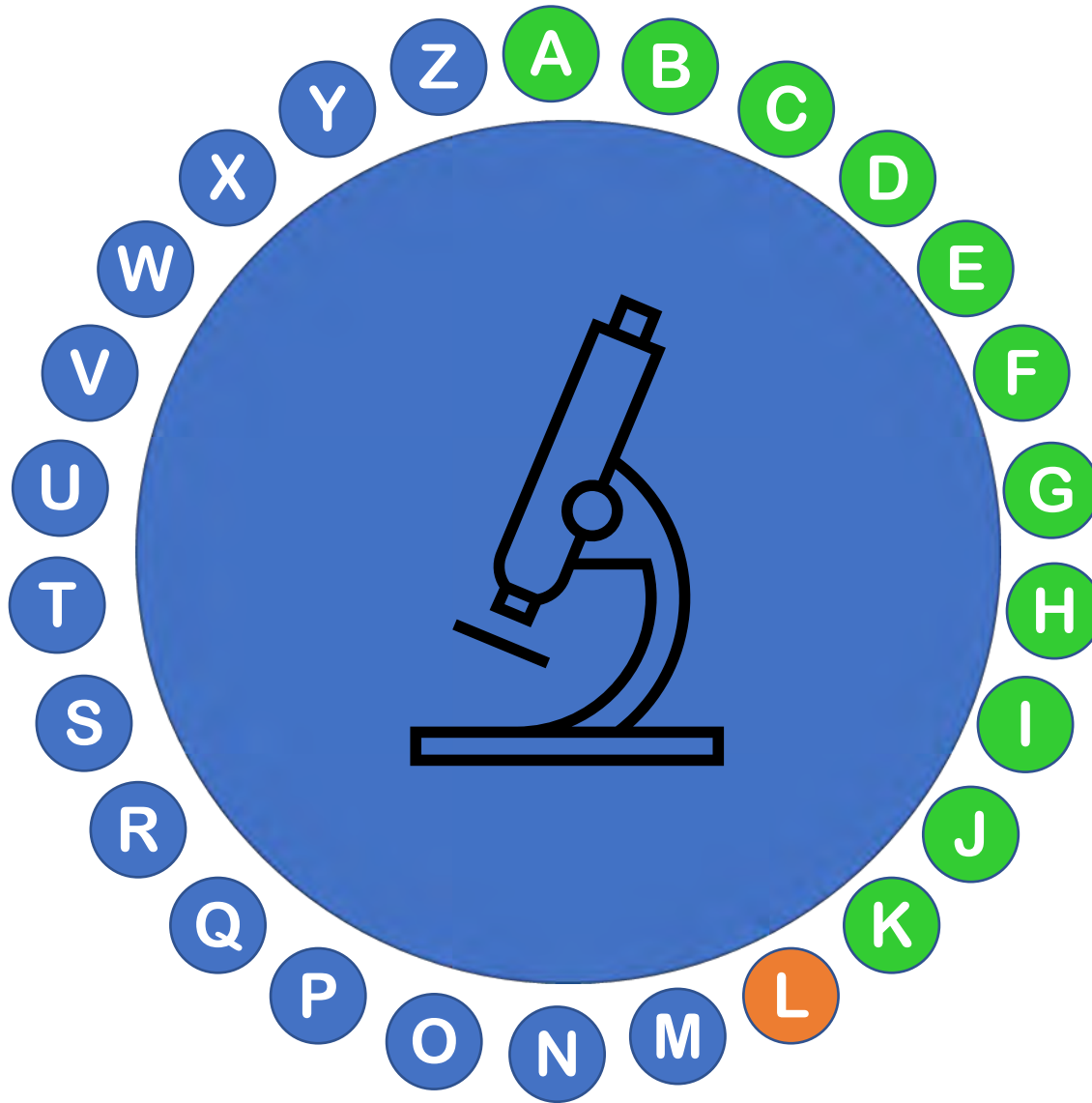


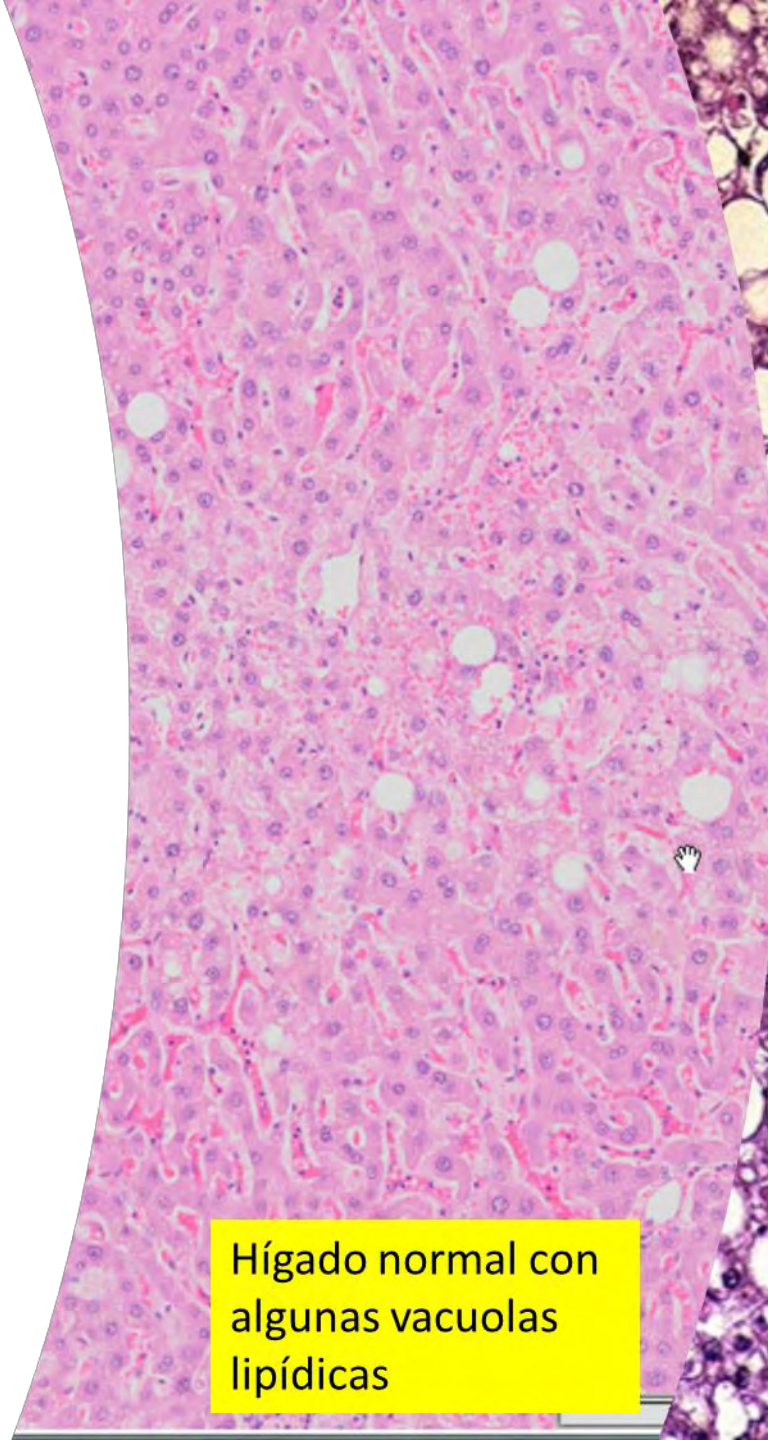
Intestino delgado



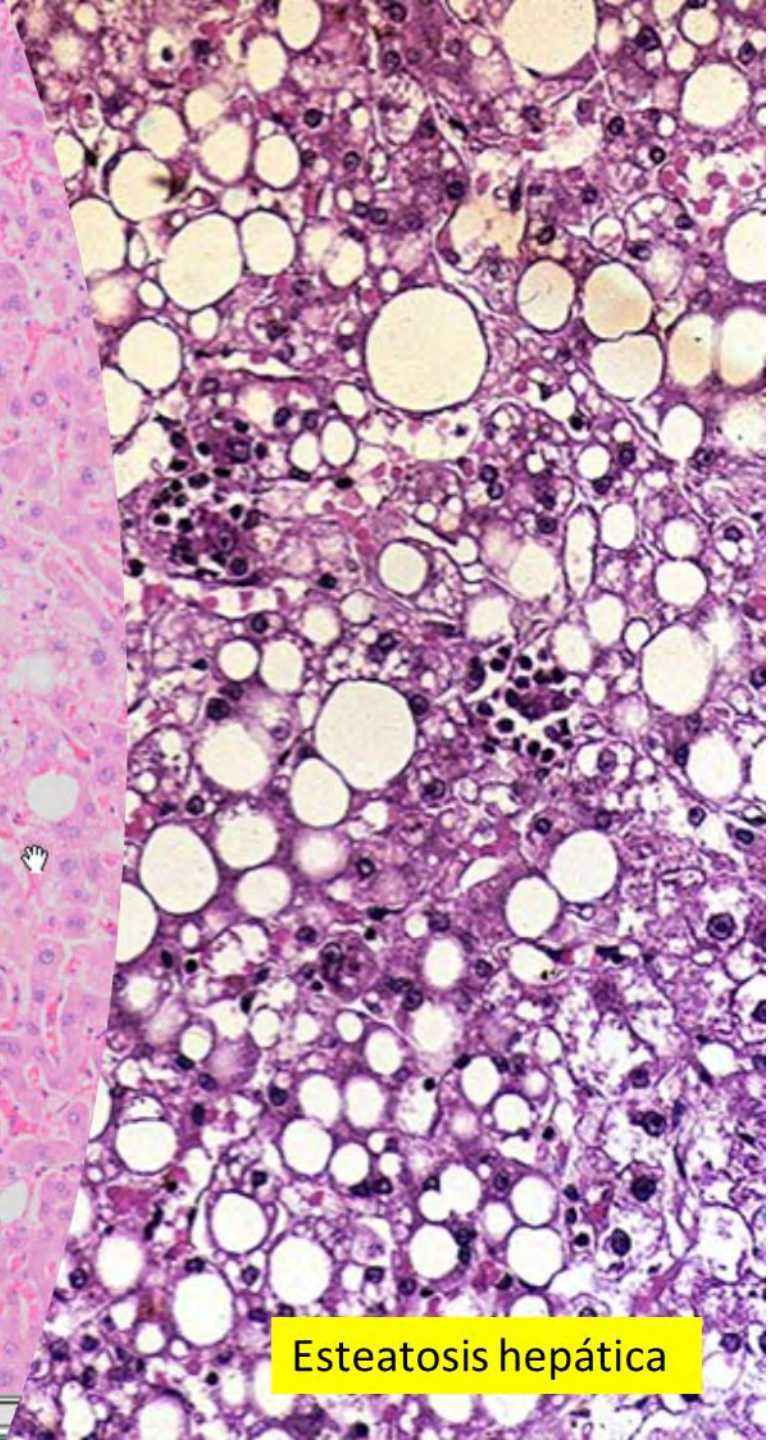
Intestino grueso

Característico de las grasas o los lípidos. Procede del gr. λίπος εος (*lipos*, 'grasa', 'sebo') + *-icus* (terminación de adjetivo)





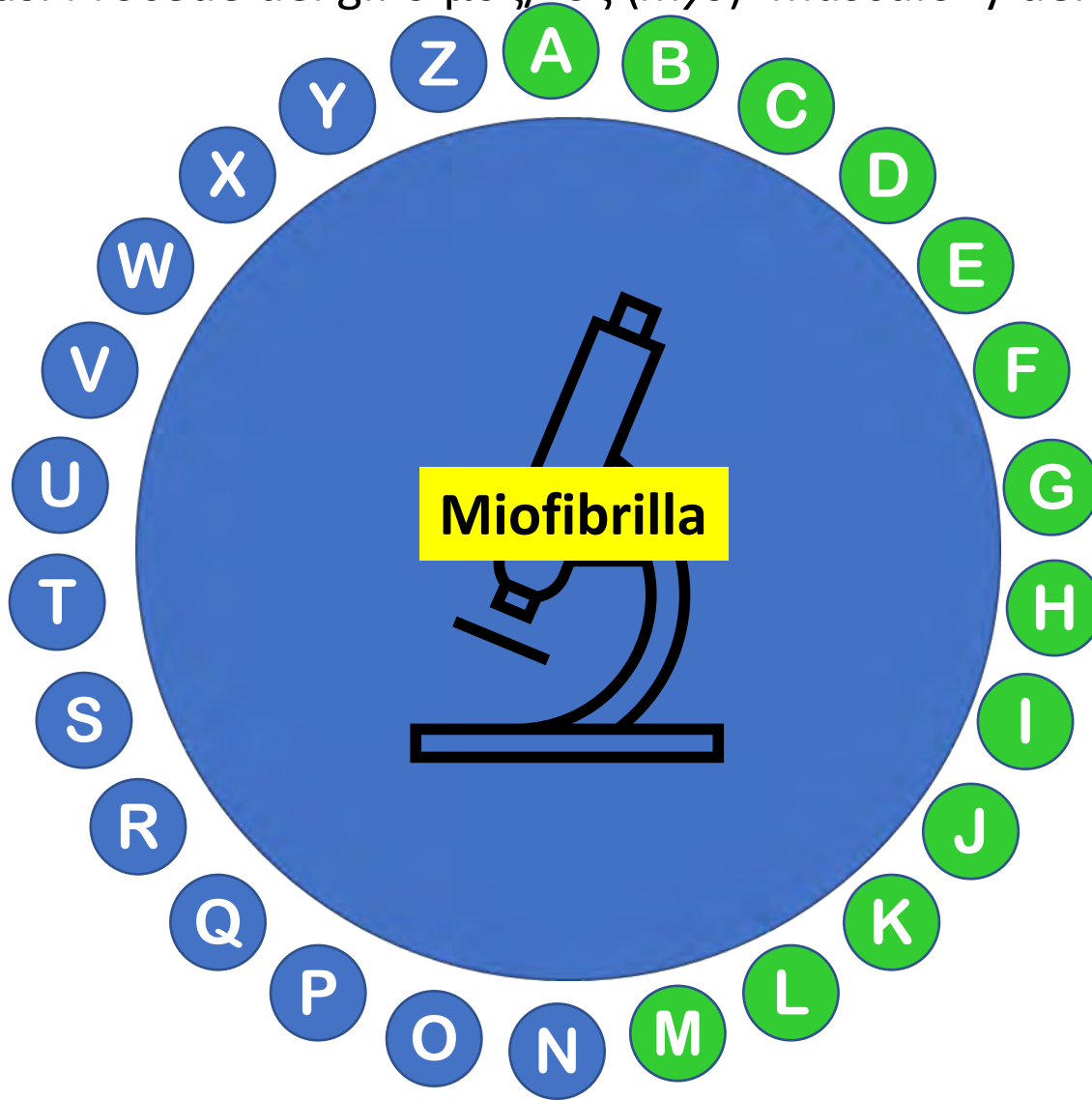
Hígado normal con algunas vacuolas lipídicas

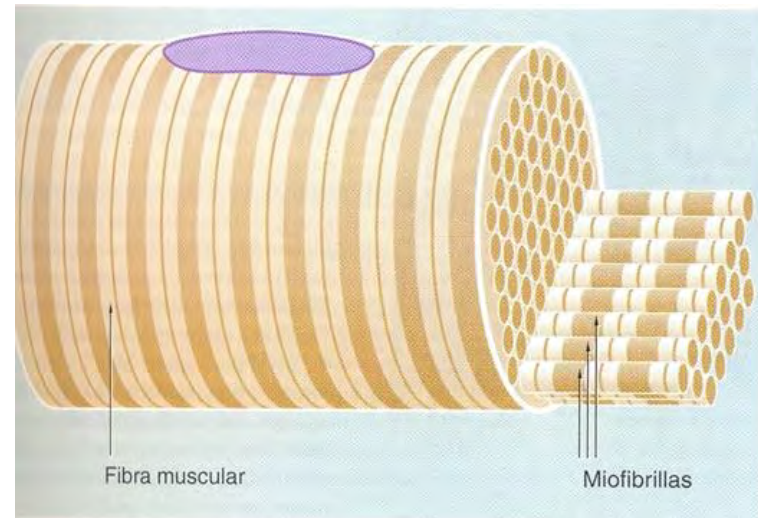



Esteatosis hepática

Subunidad de las fibras musculares, de forma cilíndrica, que constituye su elemento contráctil. Están formadas por miofilamentos de actina, miosina y otras proteínas. Procede del gr. ὀ μῦς/-ός (*mys*) 'músculo' y del lat. *fibra*, ae 'fibra'

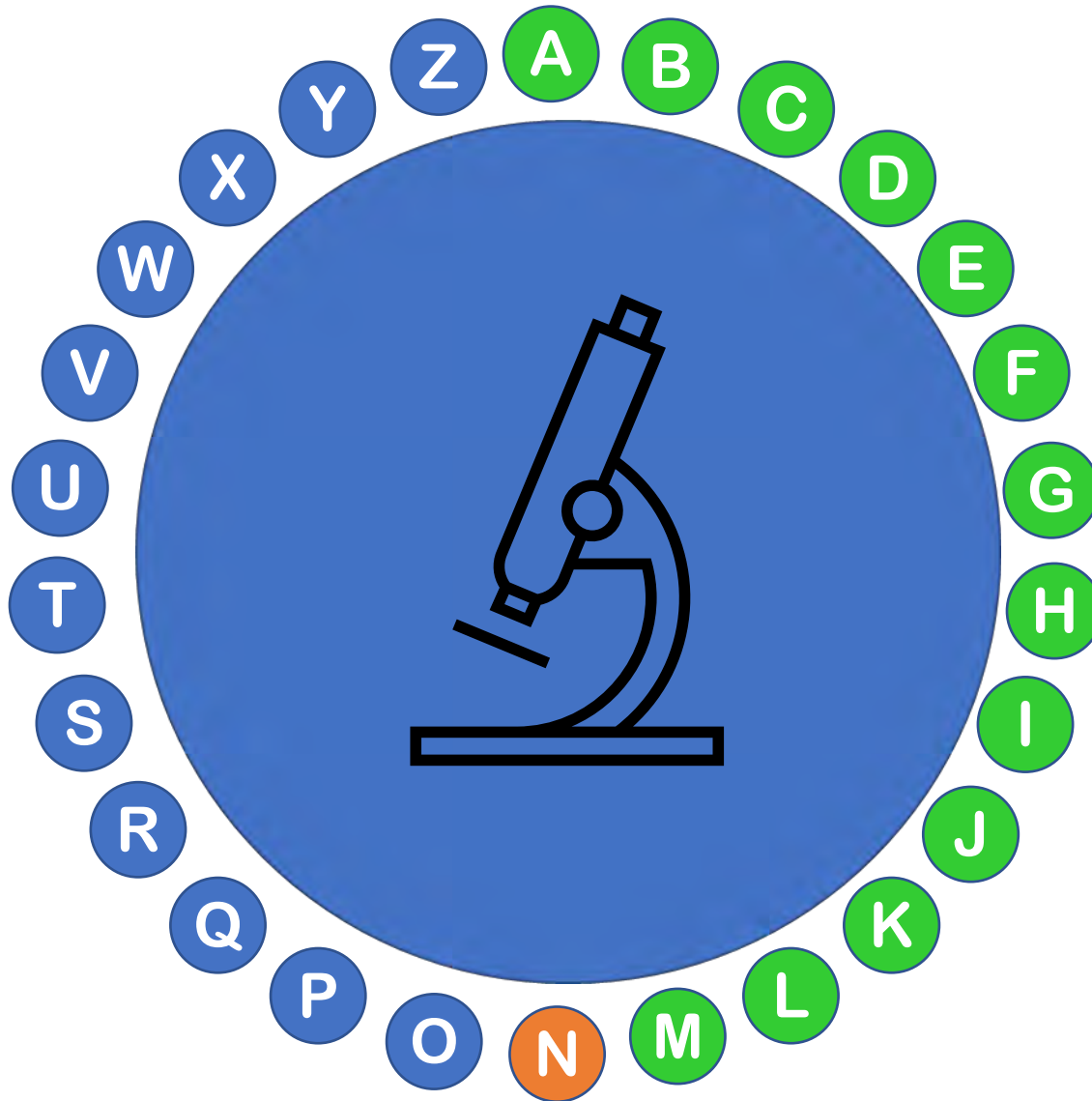
Documentada
en inglés
desde 1898





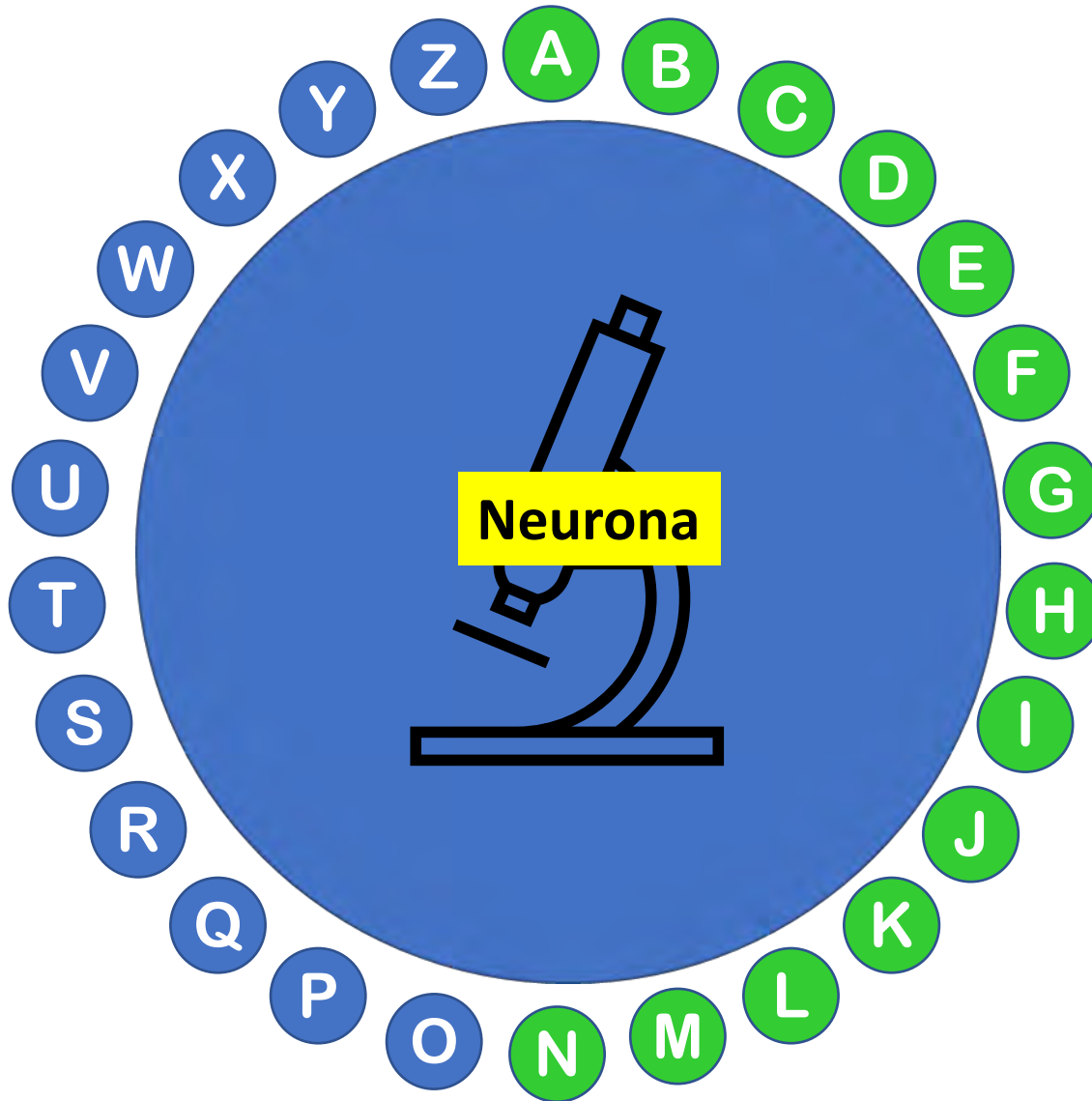
Músculo esquelético. Miofibrillas

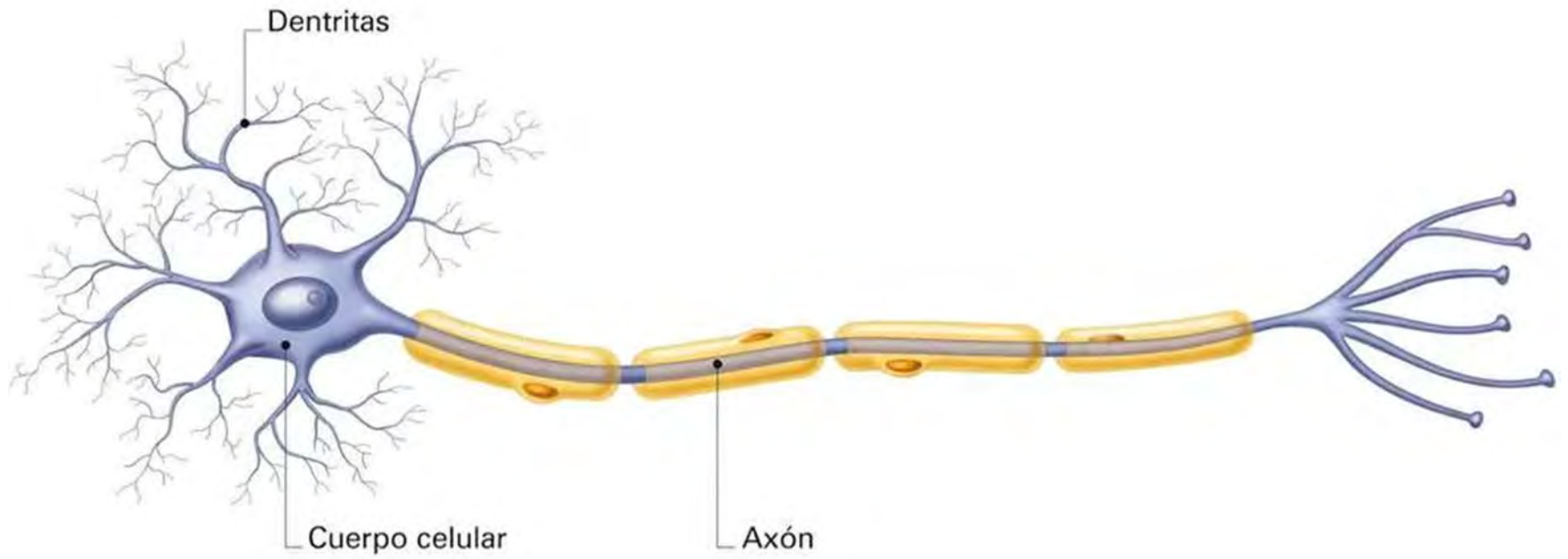
Célula característica del tejido nervioso, cuya denominación procede del gr. τὸ νεῦρον, οὐ (*neuron, nervio*) + el sufijo -a



Célula característica del tejido nervioso, cuya denominación procede del gr. τὸ νεῦρον, οὐ (*neuron, nervio*) + el sufijo -a

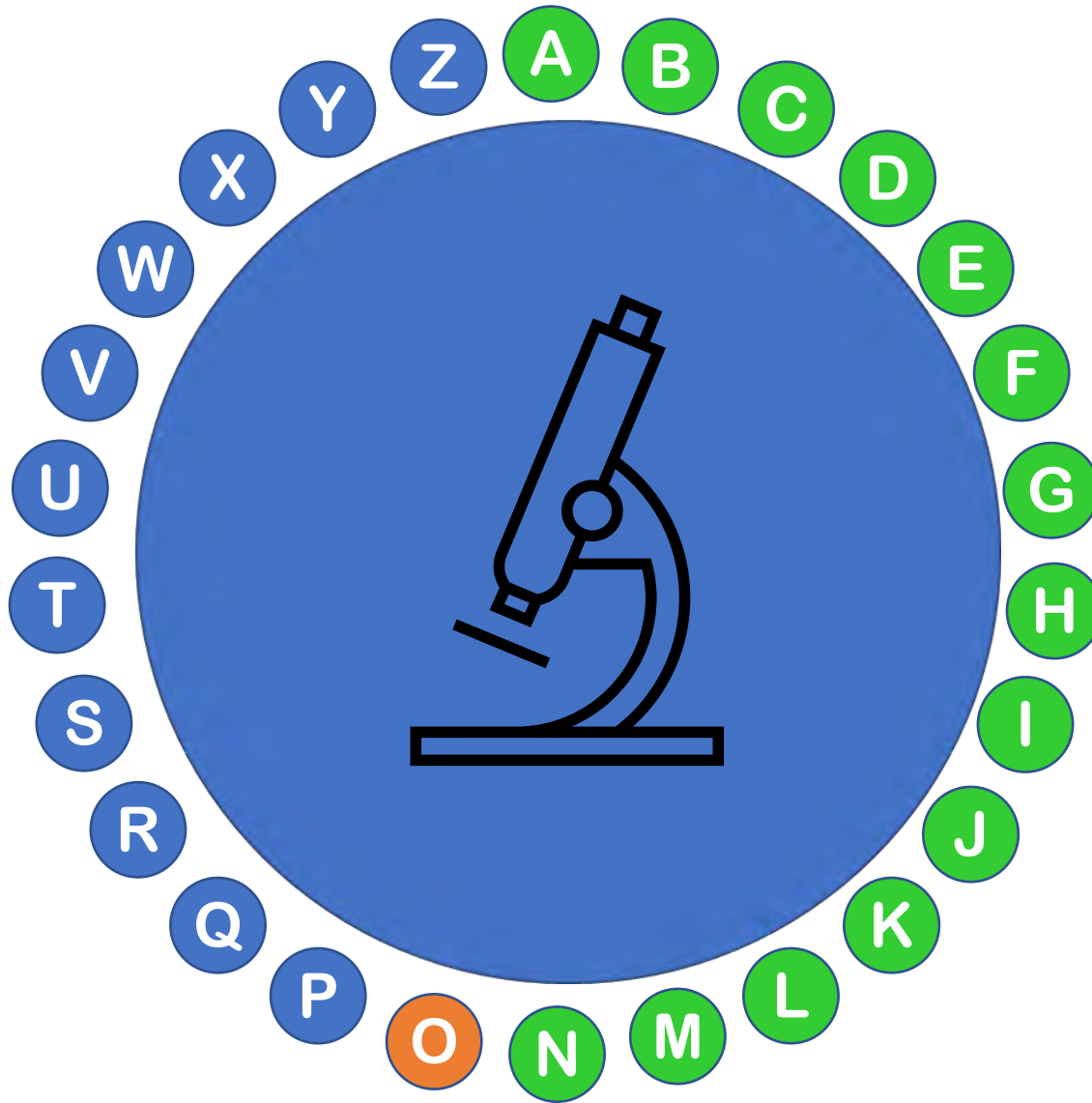
Término
acuñado
por
Waldeyer
en 1891





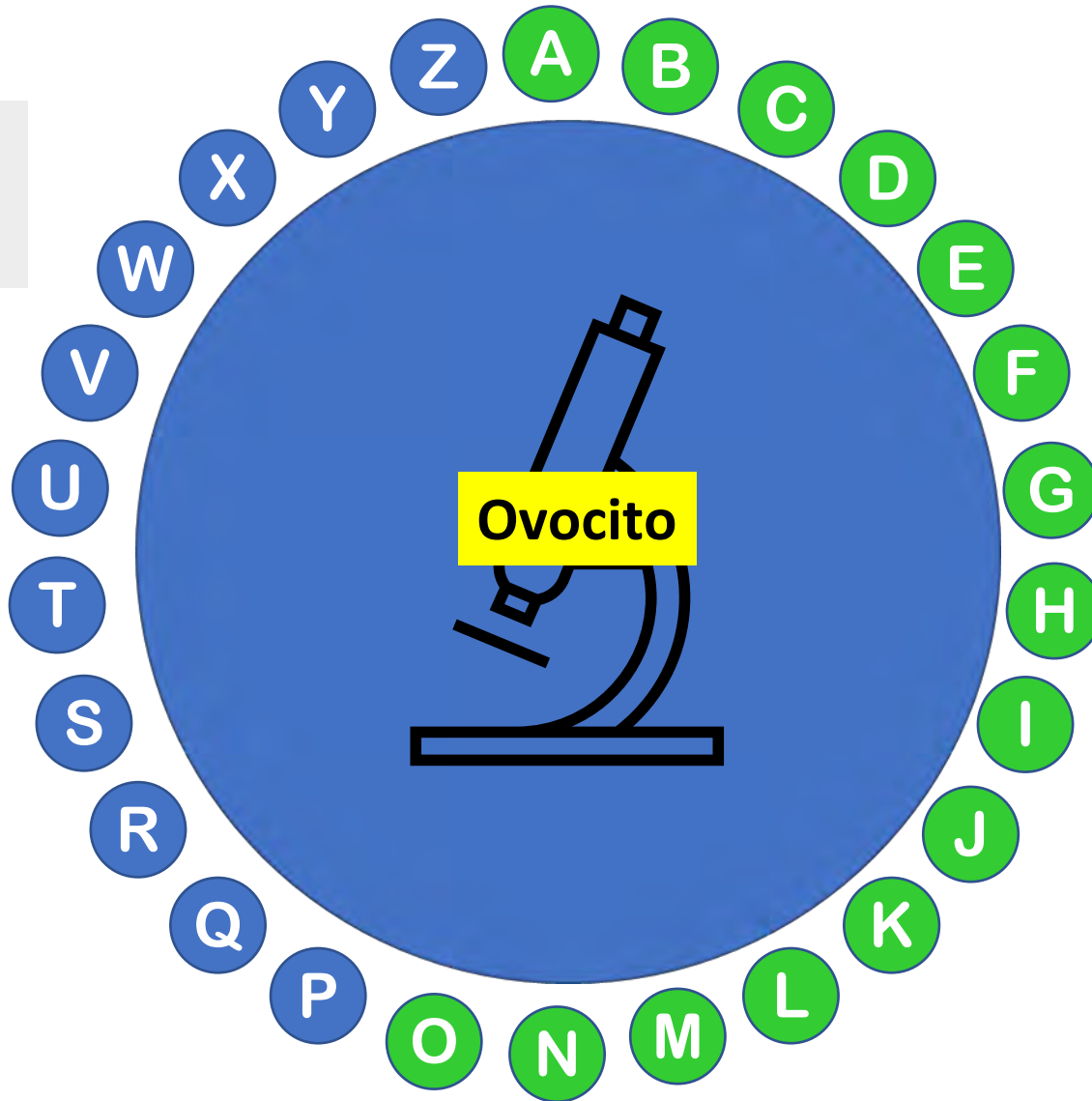
Esquema de una neurona típica

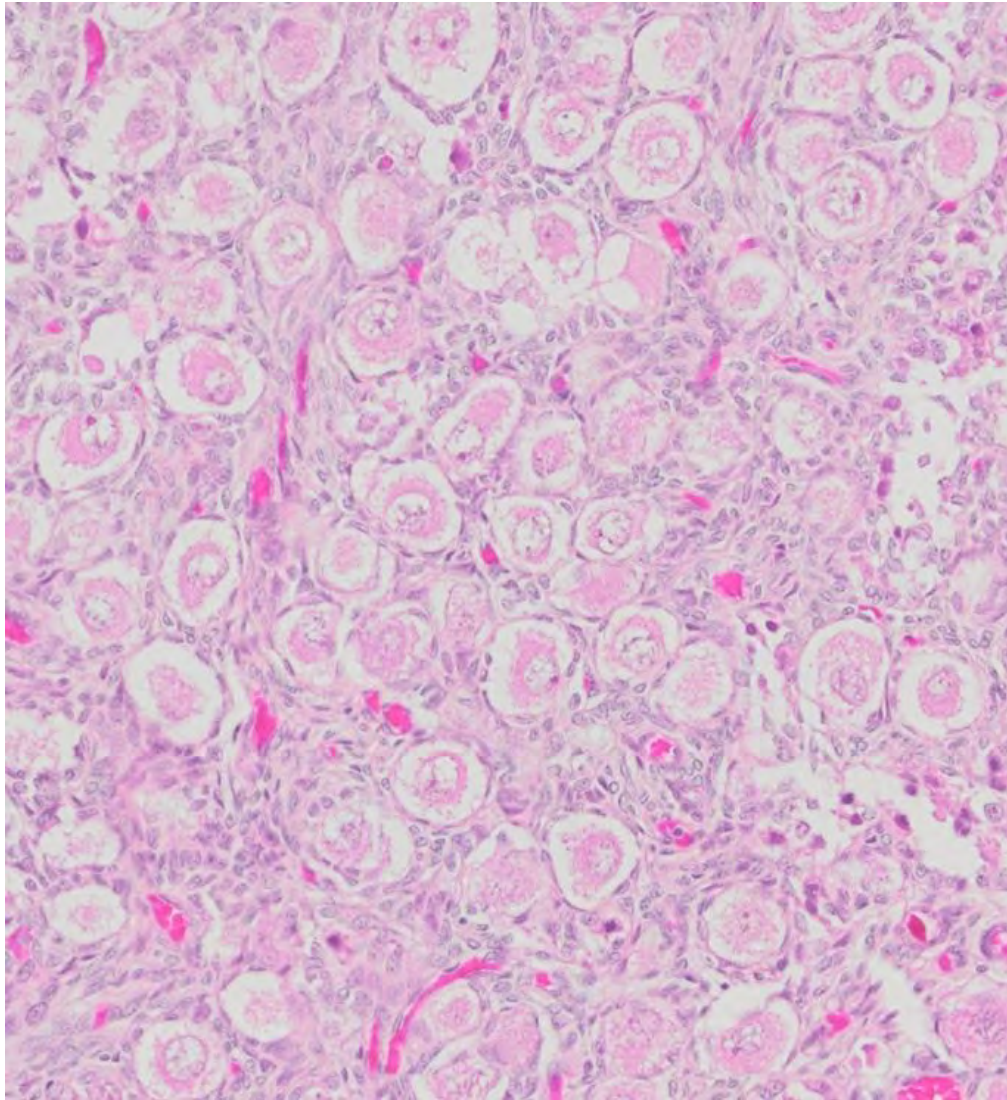
Célula germinal femenina, aún inmadura. Etimológicamente procede del lat. *ovum, i* ('huevo') y del gr. τό κύτος, εος (*kitos, 'recipiente'*).



Célula germinal femenina, aún inmadura. Etimológicamente procede del lat. *ovum, i* ('huevo') y del gr. τό κύτος, εος (*kitos, 'recipiente'*).

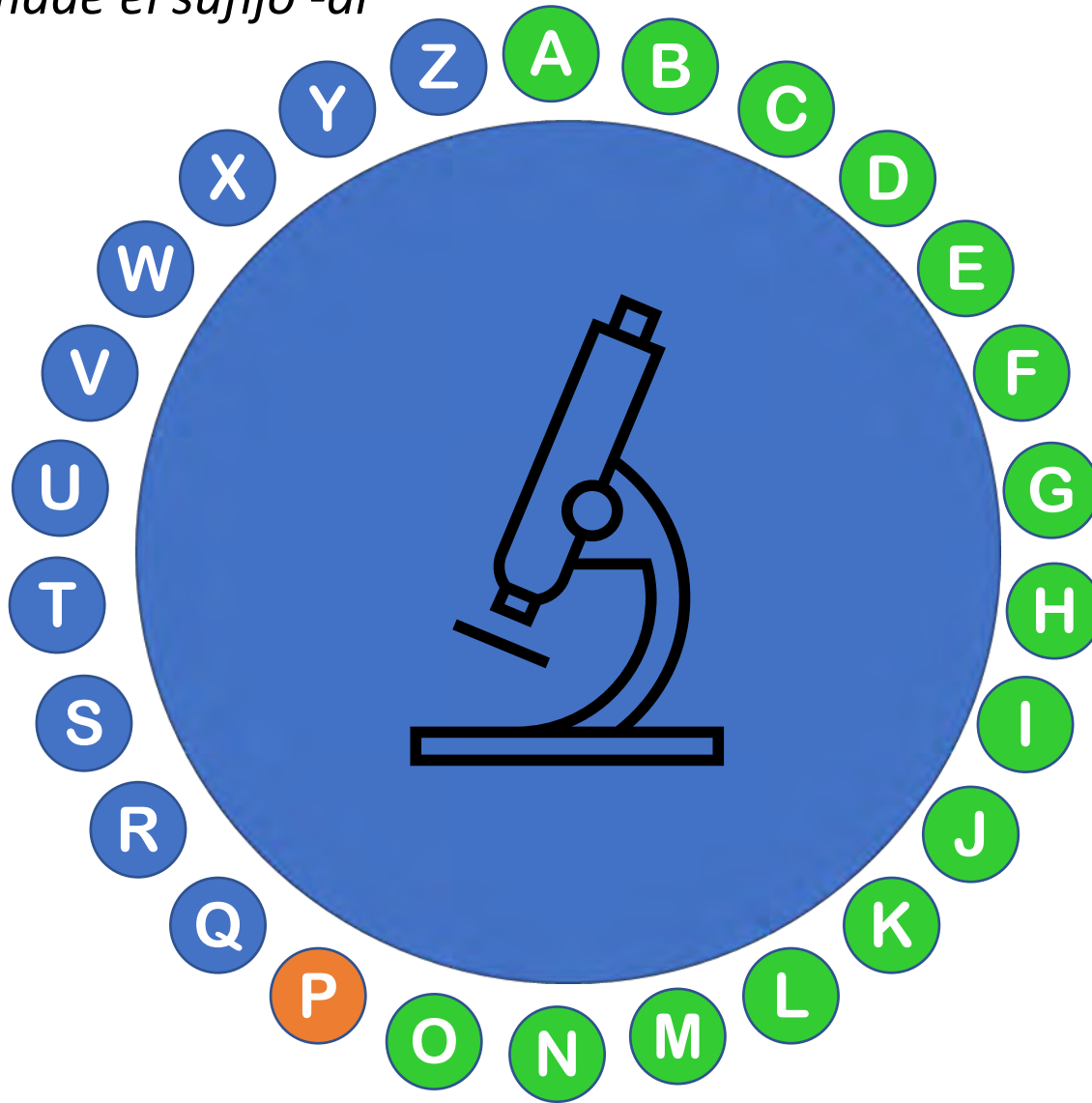
Acuñado en
1892 en alemán
por Boveri



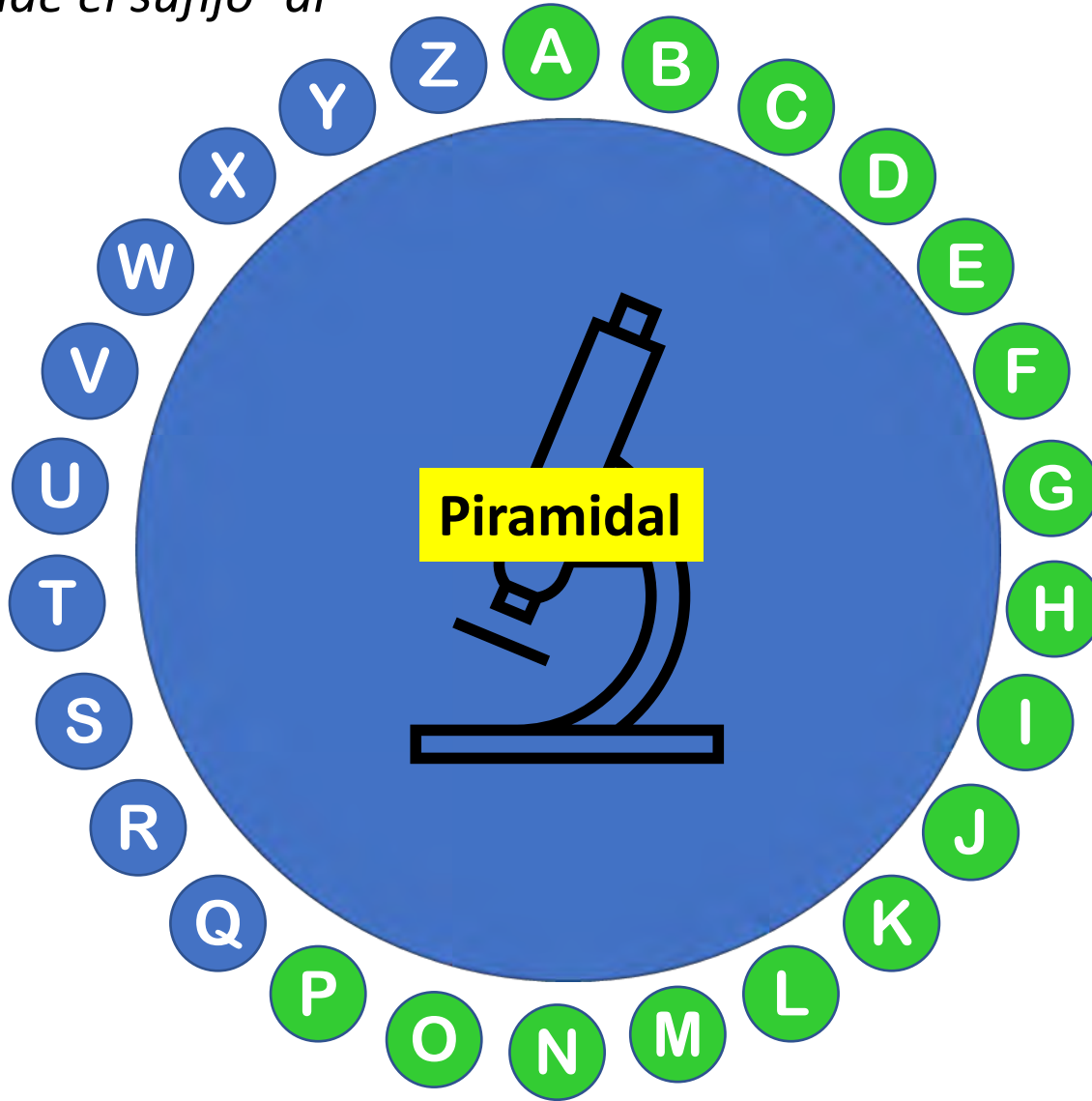


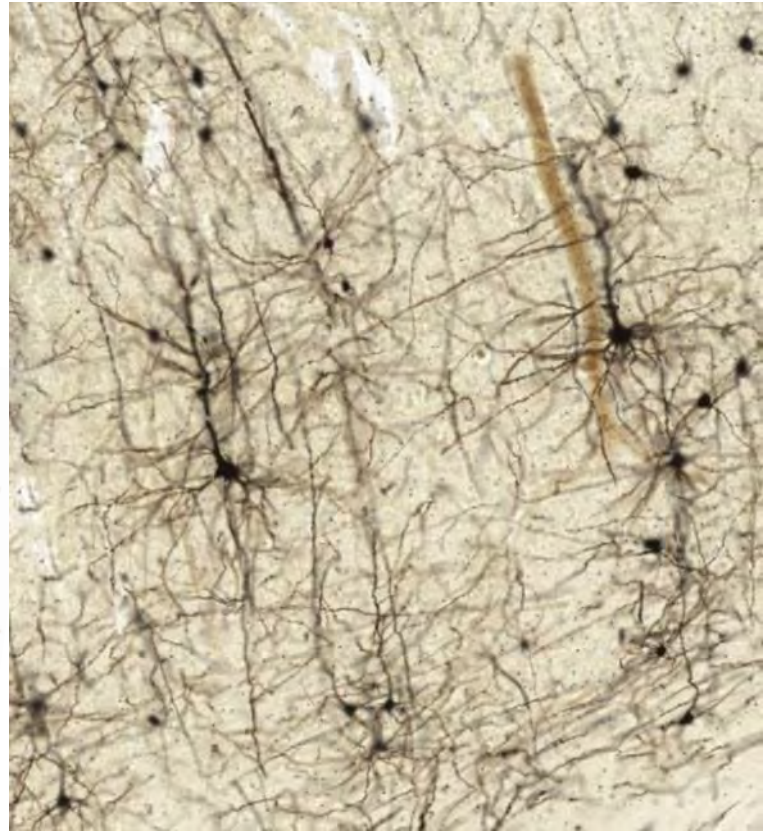
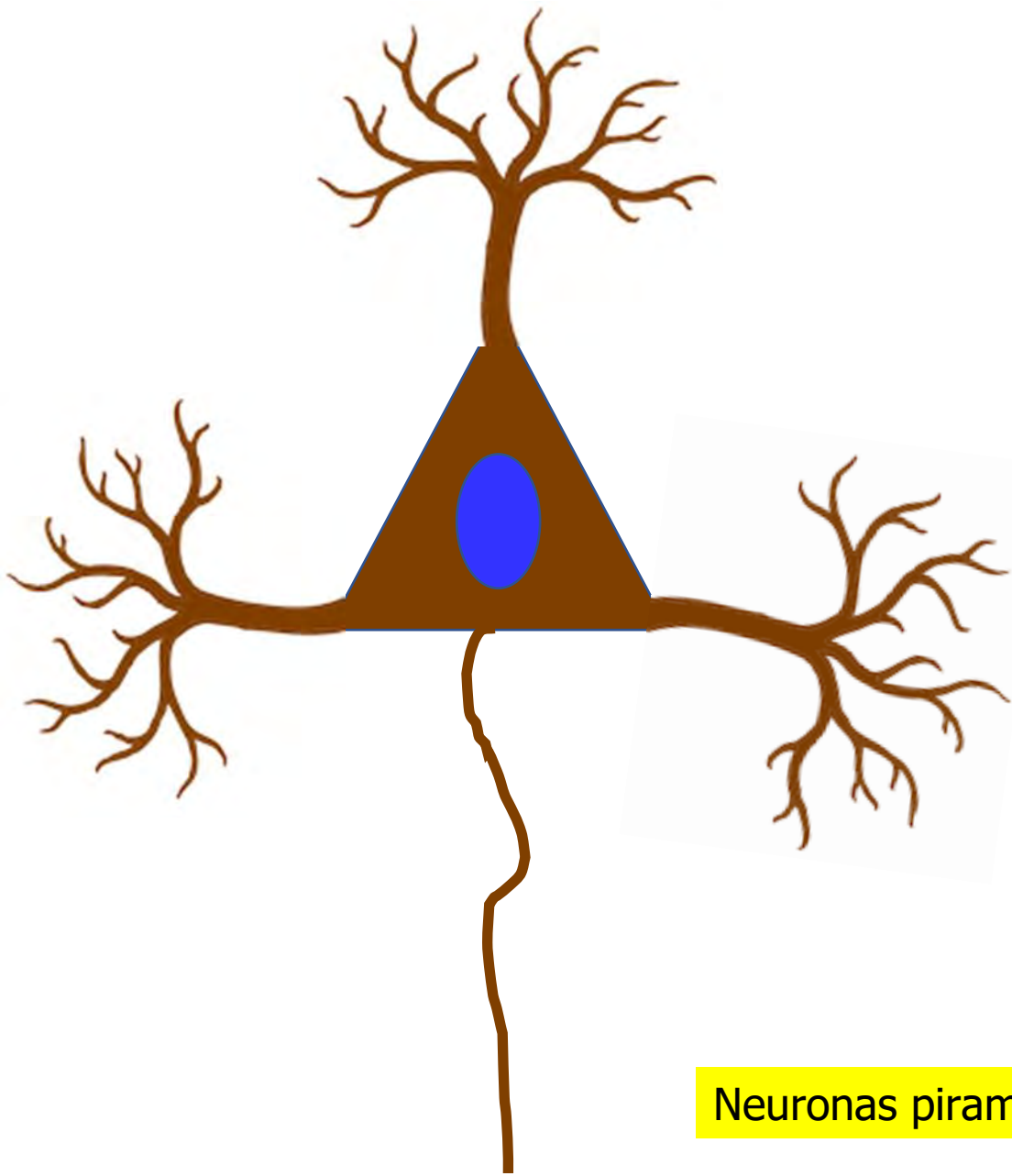
Folículos ováricos mostrando ovocitos

Neurona motora característica de la corteza cerebral, que procede del gr. ἡ πυραμῖς, ἴδος (*-pyramis-*, de probable origen egipcio) y del lat. *pyramis*, a lo que se añade el sufijo *-al*



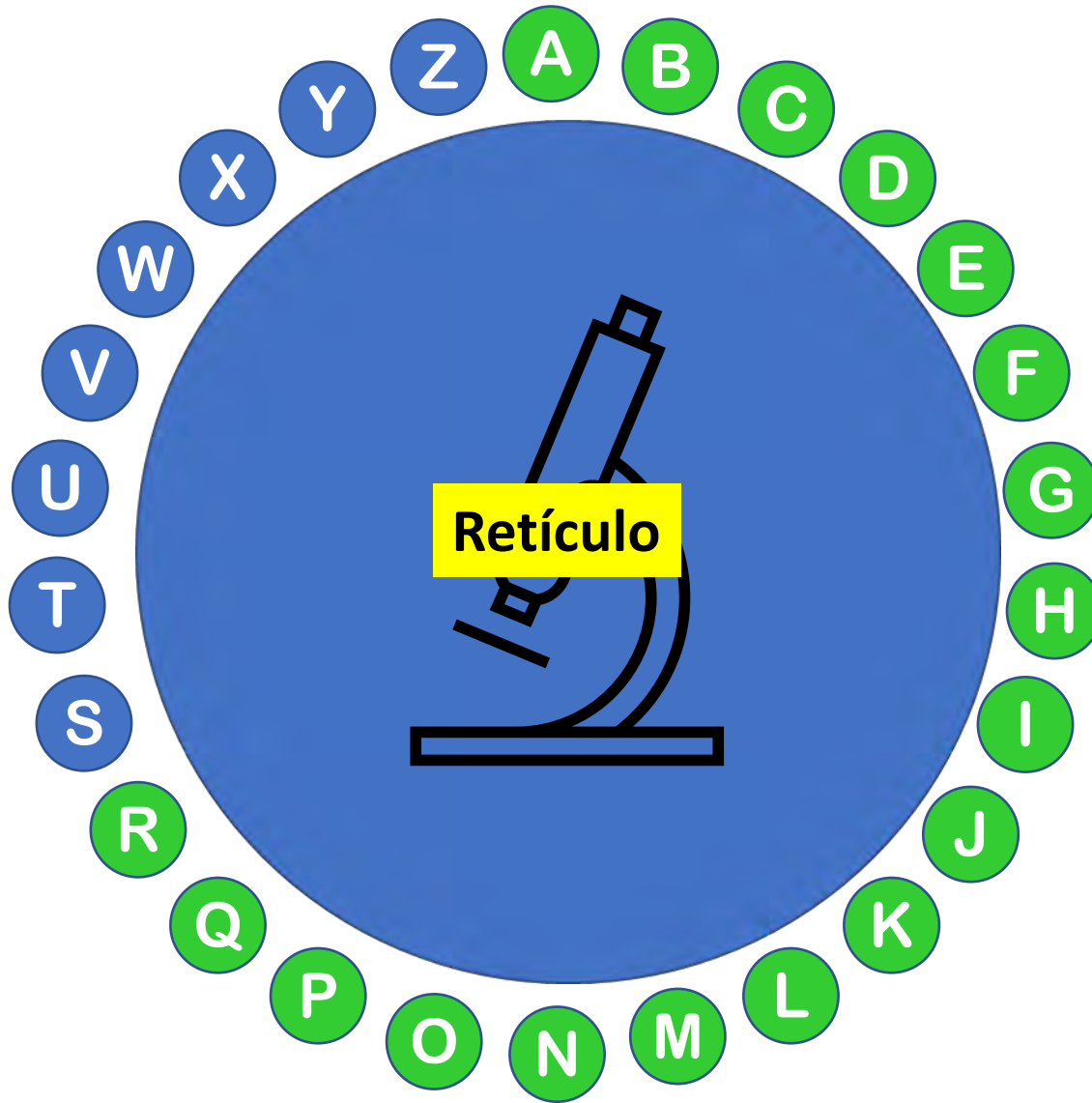
Neurona motora característica de la corteza cerebral, que procede del gr. ἡ πυραμῖς, ἴδος (*-pyramis-*, de probable origen egipcio) y del lat. *pyramis*, a lo que se añade el sufijo *-al*

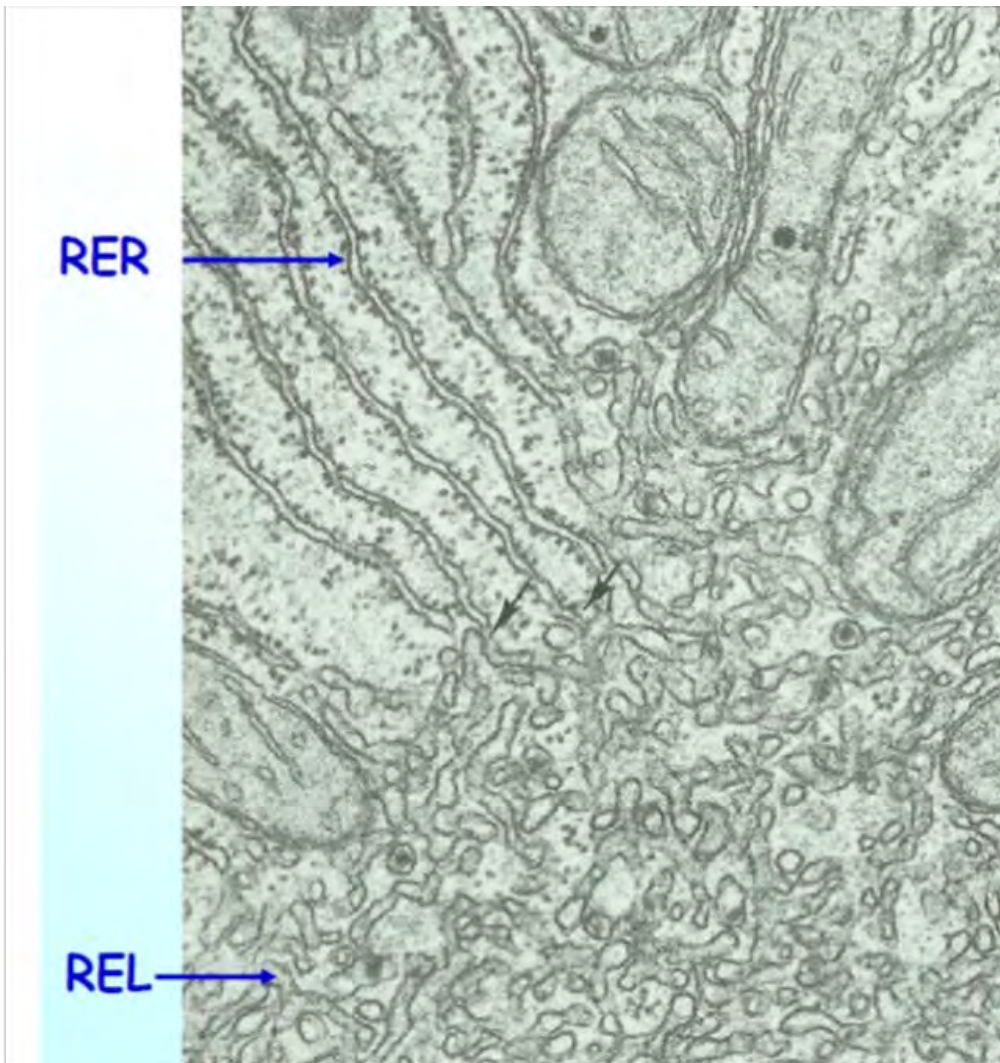




Neuronas piramidales

Término que suele asociarse a endoplásmico, ya sea liso o rugoso, cuya etimología es: reticulum ('red pequeña'); rete, is ('red') + -culum (pequeño)

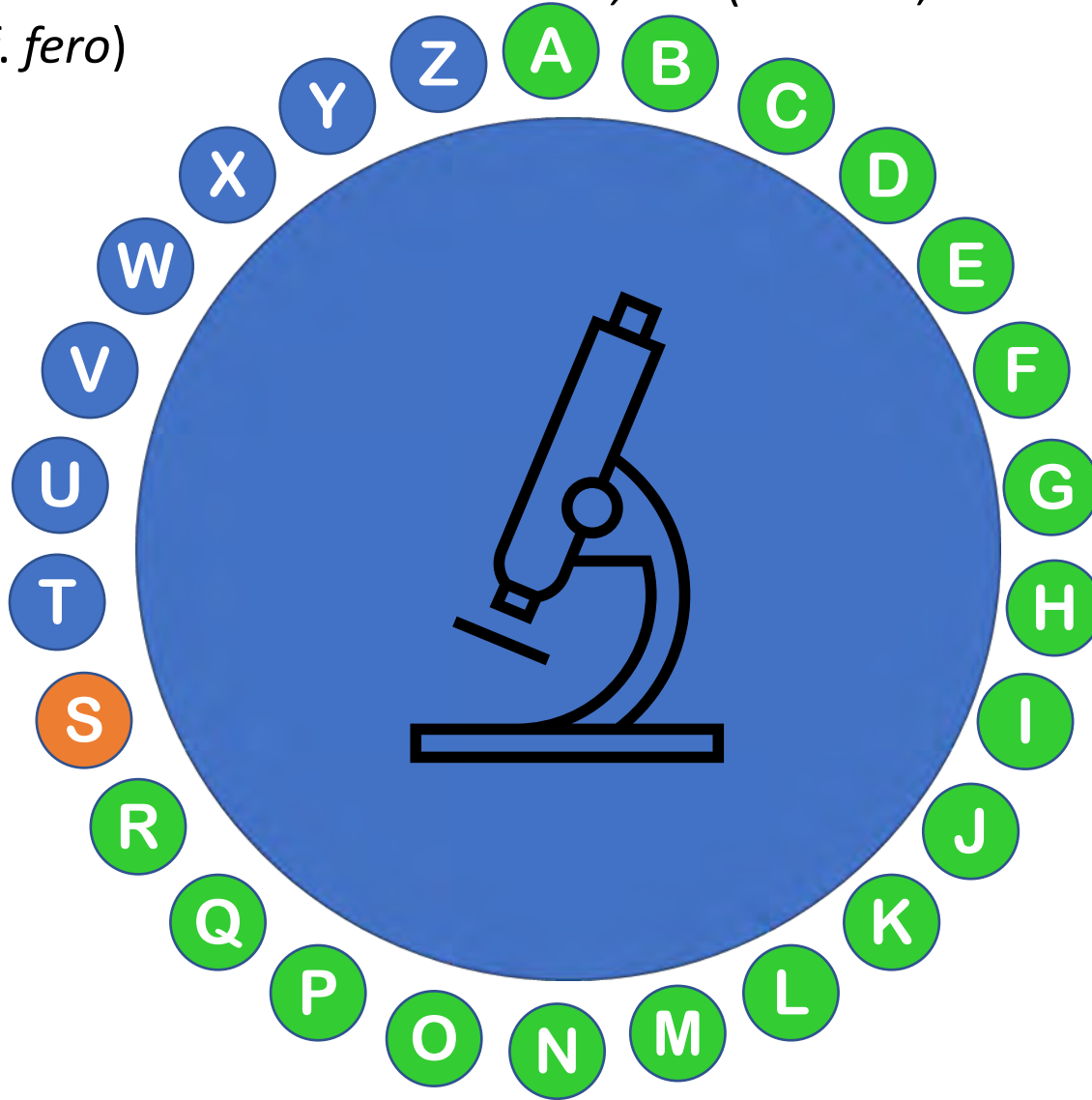




El retículo endoplásmico liso de la célula muscular se denomina **retículo sarcoplásmico** (del gr. Σαρξ, *sarcs*, 'carne').

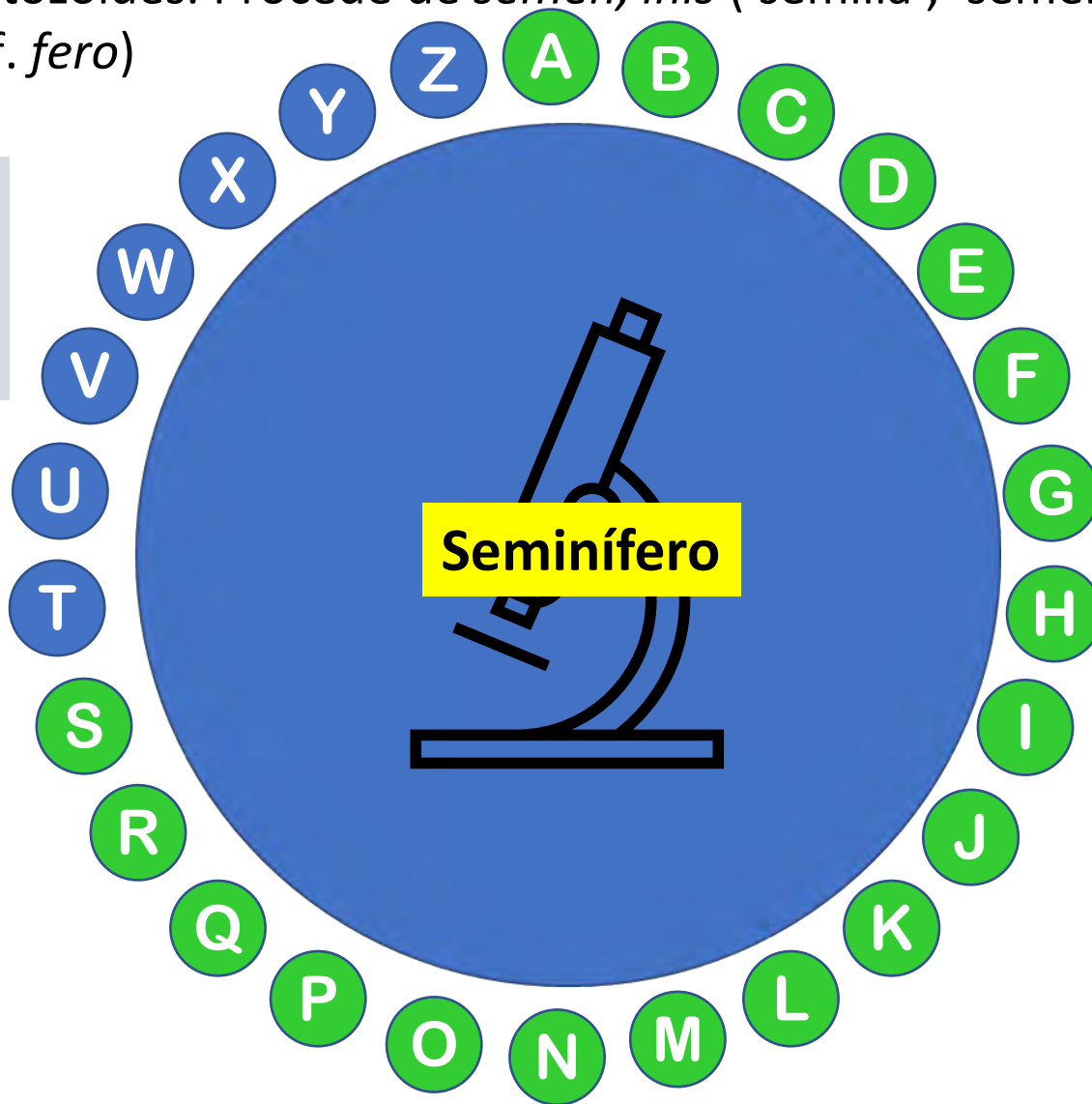
Retículo Endoplásmico Rugoso (RER) y Liso (REL)

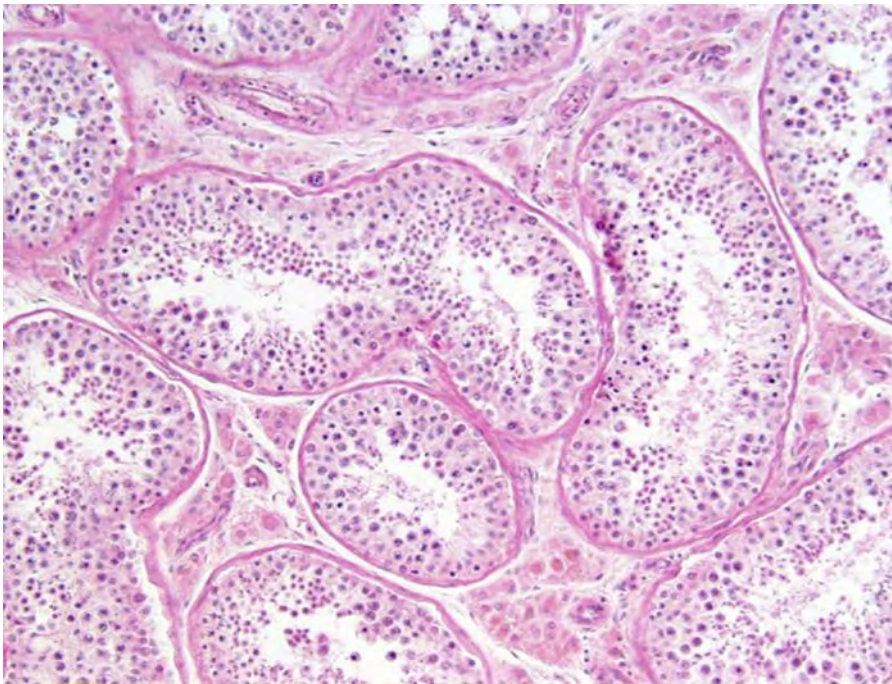
Estructura tubular, denominada túbulo o tubo, de trayecto contorneado, localizada en los testículos y donde tiene lugar la espermatogénesis, que da lugar a los espermatozoides. Procede de *sēmen*, *īnis* ('semilla', 'semen') + *fer(um/a)* ('que lleva'; cf. *fero*)



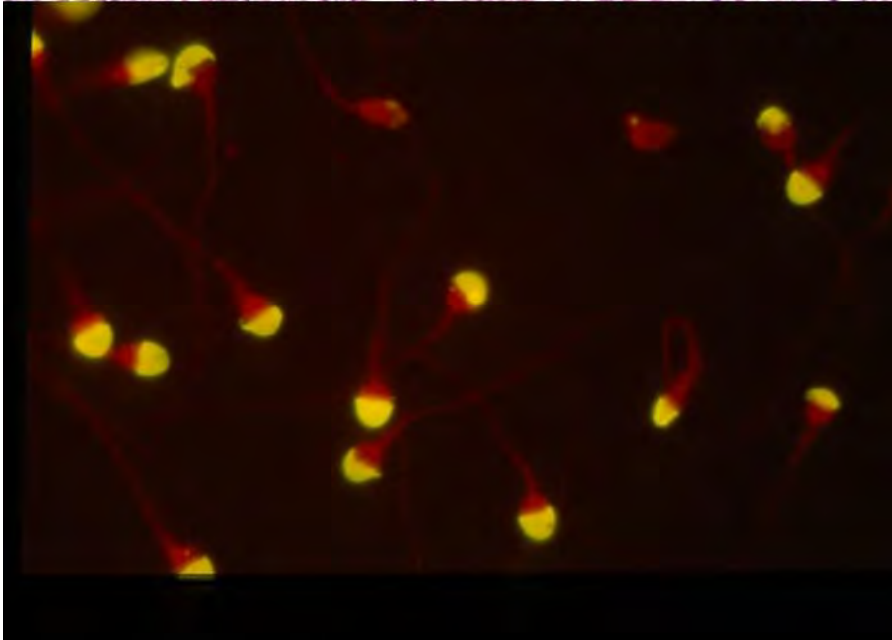
Estructura tubular denominada túbulo o tubo_ de trayecto contorneado, localizada en los testículos y donde tiene lugar la espermatogénesis, que da lugar a los espermatozoides. Procede de *sēmen*, *īnis* ('semilla', 'semen') + *fer(um/a)* ('que lleva'; cf. *fero*)

El primer uso registrado en inglés es de 1692



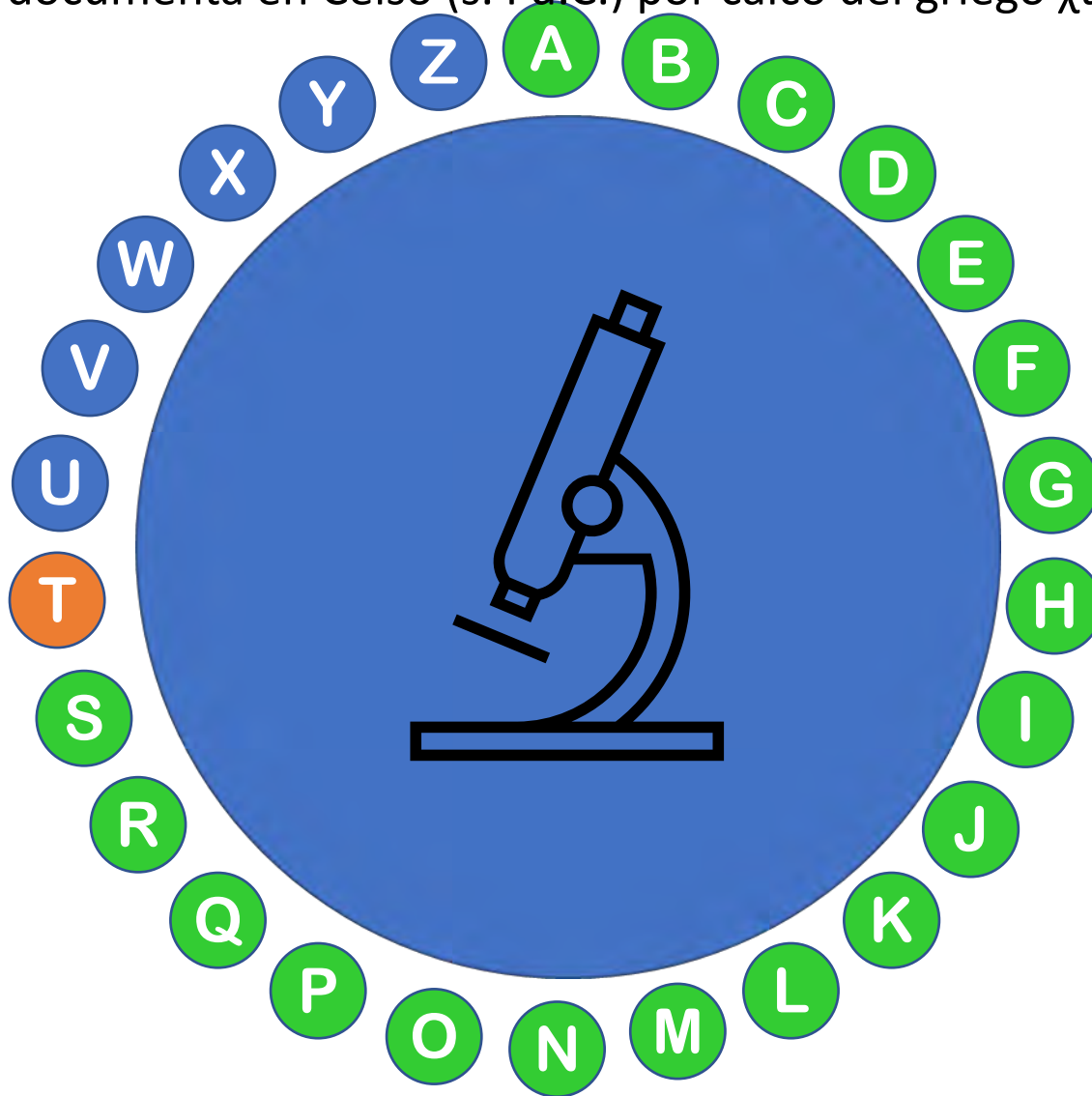


Túbulos
seminíferos

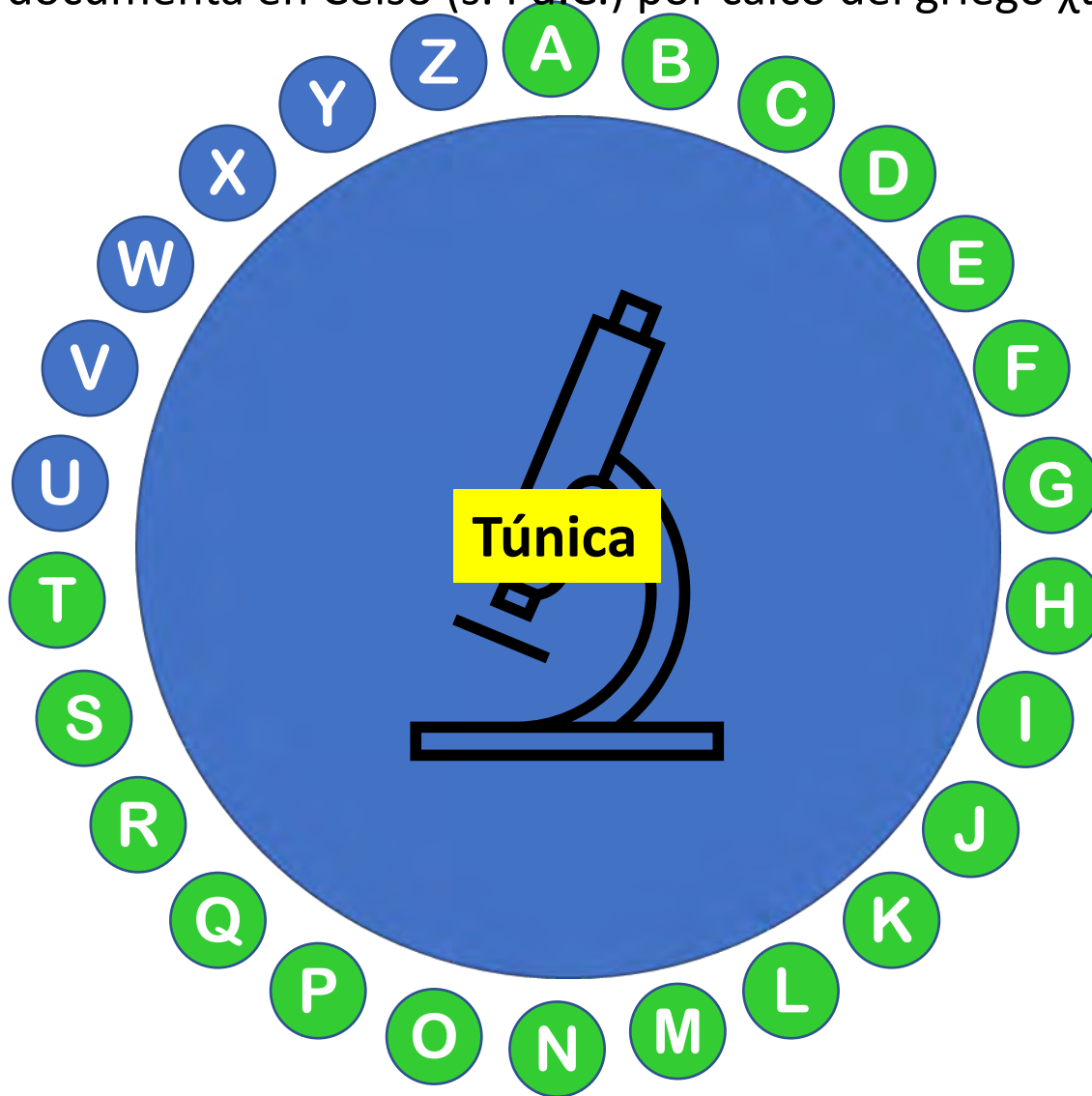


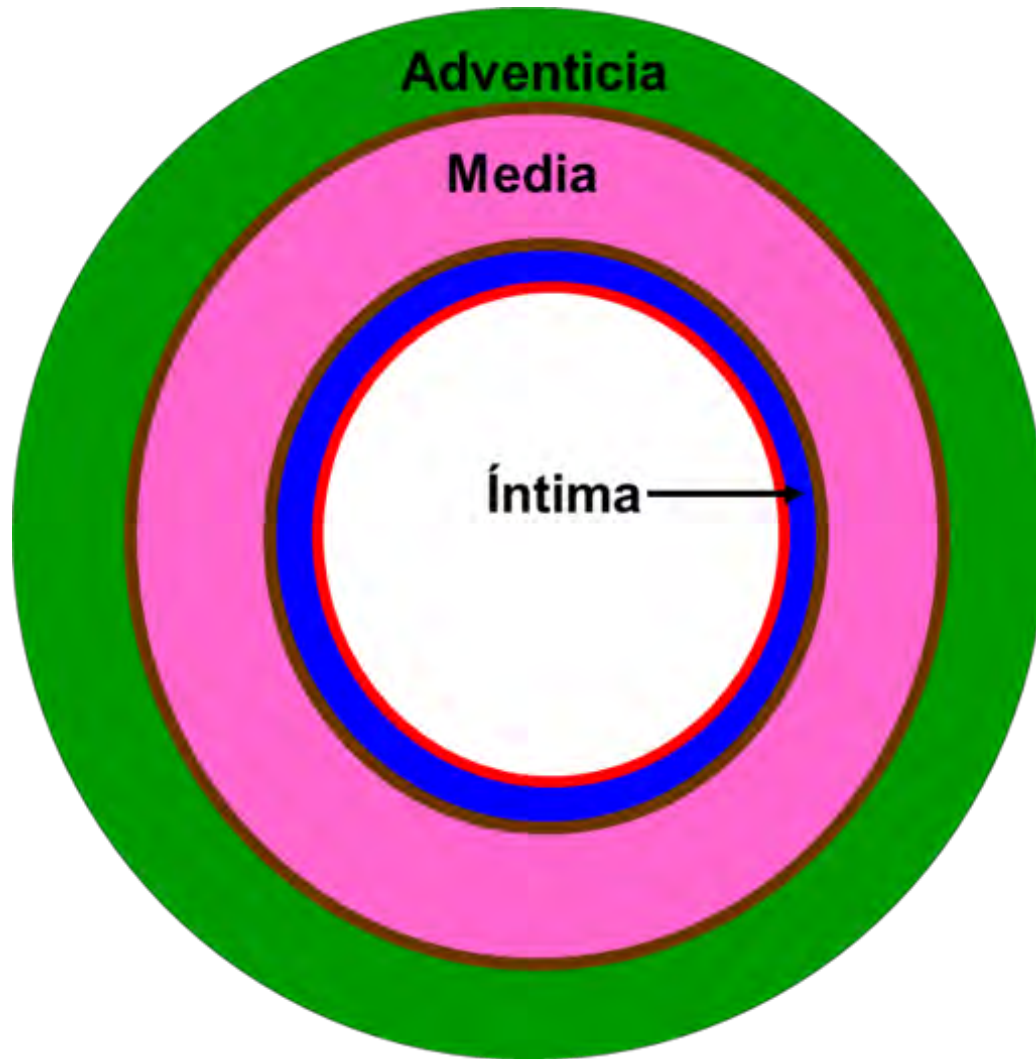
Espermatozoides

Con este término se denominan las tres capas principales de los vasos sanguíneos: íntima, media y adventicia. Procede del lat. *tunica, ae* ('túnica'). Su significado anatómico se documenta en Celso (s. I d.C.) por calco del griego χιτῶν



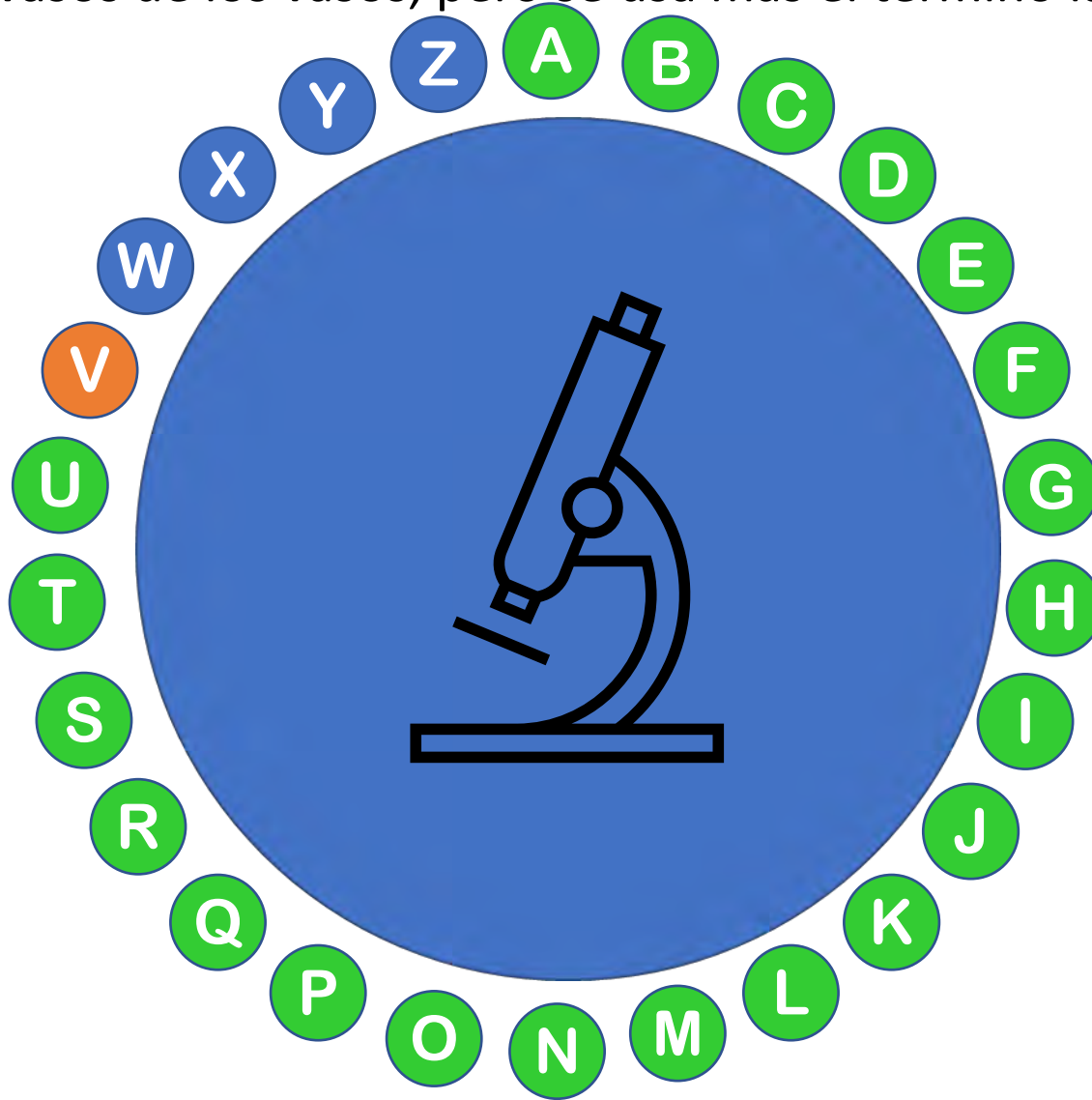
Con este término se denominan las tres capas principales de los vasos sanguíneos: íntima, media y adventicia. Procede del lat. *tunica, ae* ('túnica'). Su significado anatómico se documenta en Celso (s. I d.C.) por calco del griego χιτῶν



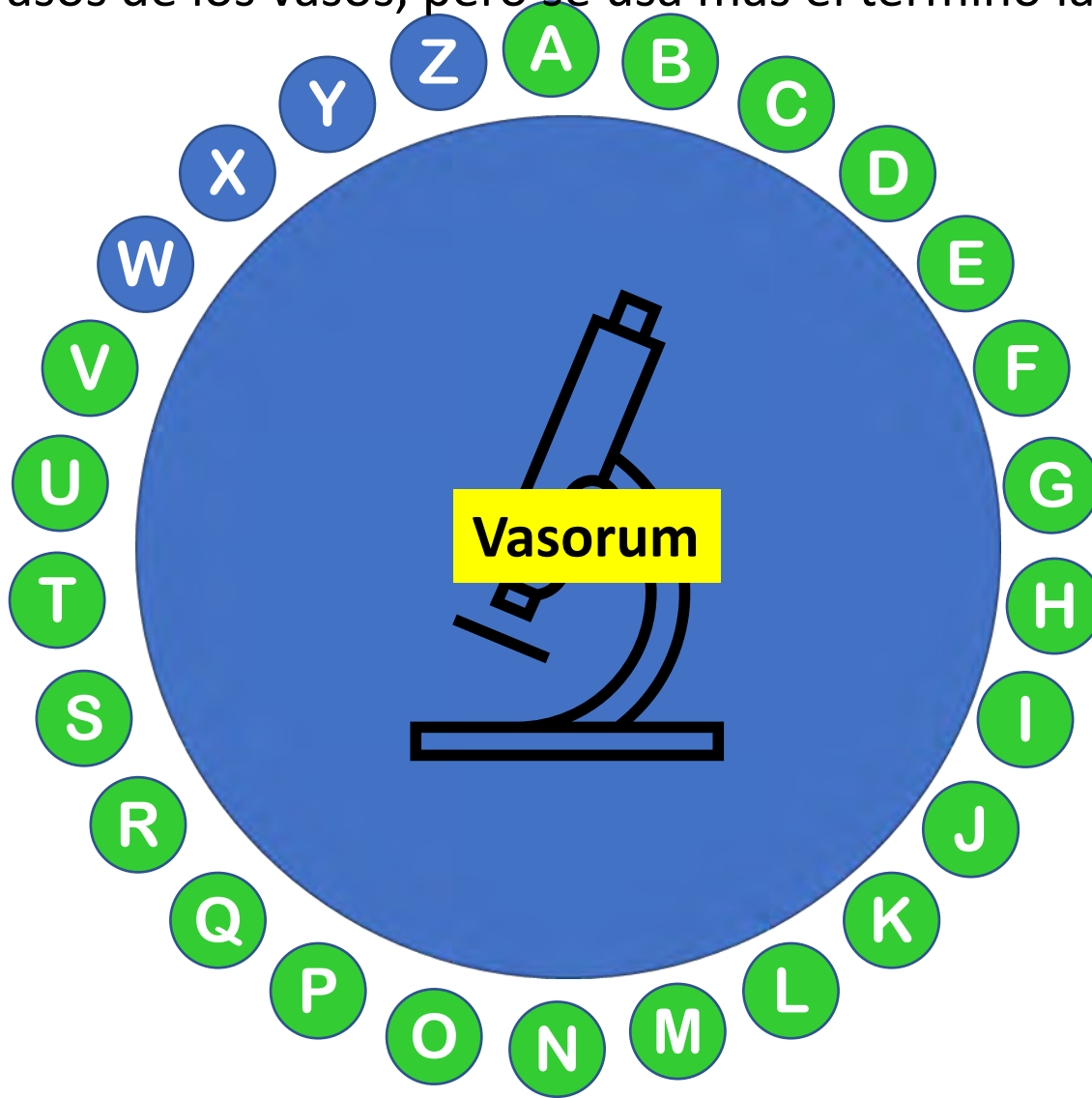


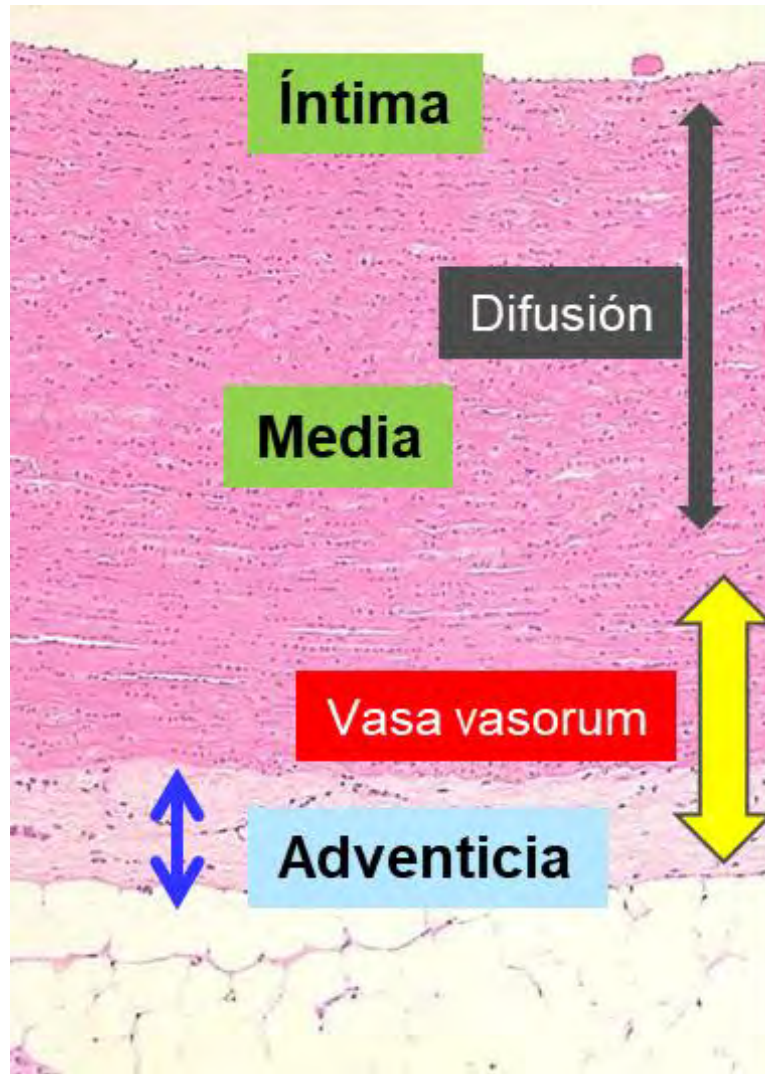
Esquema de un vaso sanguíneo mostrando las tres tunicas

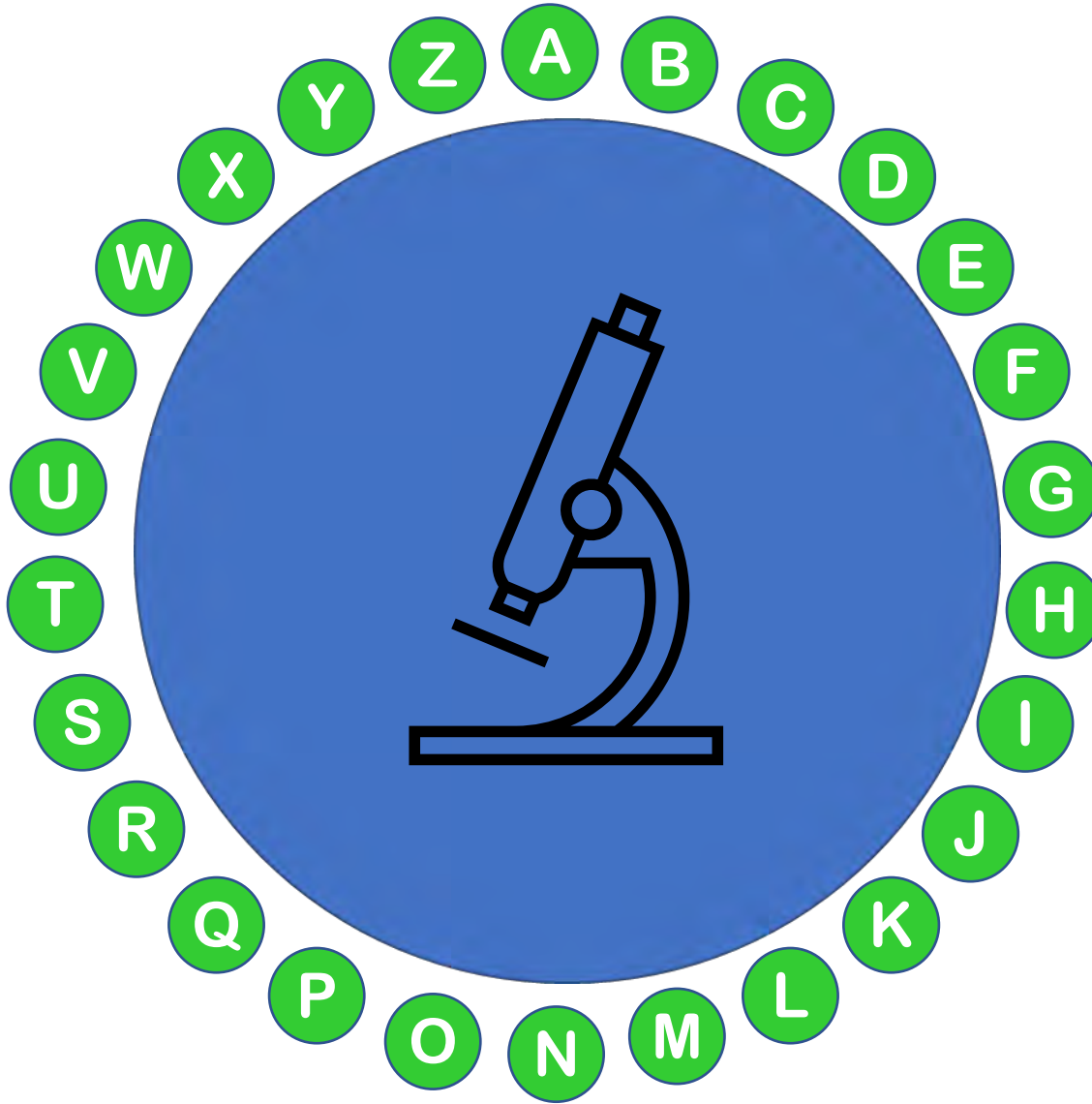
Los grandes vasos sanguíneos (arterias y venas) necesitan unos vasos más pequeños que se ocupen de la nutrición de su pared. En castellano se denominan vasos de los vasos, pero se usa más el término latino: vasa...



Los grandes vasos sanguíneos (arterias y venas) necesitan unos vasos más pequeños que se ocupen de la nutrición de su pared. En castellano se denominan vasos de los vasos, pero se usa más el término latino: vasa...







HistolWord

