

## **TEMA O-36: HEMORRAGIAS POSTPARTO.**

### **INTRODUCCIÓN:**

Las hemorragias post parto son consecuencia del sangrado excesivo ( $\geq 500$  cc de sangre, aunque no existe un criterio estricto para la definición) que ocurre una vez finalizado el segundo periodo del parto, originadas bien desde el sitio de implantación placentaria, bien de un traumatismo del tracto genital y/o las estructuras adyacentes o de ambas cosas. También defectos de coagulación se pueden desarrollar, complicando y agravando lo anterior.

Por lo tanto la hemorragia postparto es la descripción de un acontecimiento y no un diagnóstico, por lo que en todos los casos debemos encontrar la etiología específica para instaurar un tratamiento específico. La falta de dicho diagnóstico puede dar lugar a demoras y complicaciones ocasionalmente funestas; por ello en este tema describiremos cada una de las causas específicas.

### **CLASIFICACIÓN:**

#### **1) Hemorragias antes de la salida de la placenta:**

- Desgarro del canal genital y/o episiotomía.
- Desprendimiento parcial de la placenta.

#### **2) Hemorragias tras la salida de la placenta:**

- Desgarros genitales.
- Persistencia de membranas o restos placentarios.
- Hipotonía uterina.
- Coagulopatías (previas a la gestación o desarrolladas en la gestación o parto).
- Inversión uterina.

### **HEMORRAGIAS ANTES DE LA SALIDA DE LA PLACENTA:**

**DESGARROS GENITALES:** Estudiaremos su problemática en el estudio de las hemorragias tras la salida placentaria.

**DESPENDIMIENTO PARCIAL DE PLACENTA:** En la patología del desprendimiento de la placenta consideraremos:

#### **Etiología:**

- Patología de las vellosidades:
  - Falta de hialinización: Partos prematuros, preeclampsia, diabetes. En los partos pretérmino además la superficie de fijación de placenta es menor y por ello se reduce menos.
  - Inserción anómala: Anidación excesivamente profunda, con anormal adherencia a la pared uterina, de forma general o localizada. Existen varios grados:
    - Placenta acreta: Alcanza la basal de la decidua.
    - Placenta increta: Alcanza el miometrio.
    - Placenta percreta: Alcanza la serosa uterina.

b) Patología de la contracción uterina:

Contracción anómala: Conduce a la encarceración de la placenta.

Hiperdistensión de la fibra muscular: Macrosomas, gemelos, polihidramnios.

**Diagnóstico:**

-Faltan los signos de desprendimiento placentario.

-El diagnóstico diferencial entre un problema primario y el acretismo se suele realizar al realizar el tratamiento, siendo además más sangrante el acretismo.

**Tratamiento:**

-Es importante la profilaxis mediante el *alumbramiento medicamentoso*.

-Cuando se produce la retención total o parcial de la placenta podemos intentar sin forzar algunas maniobras extractoras como la de *Credé*.

-Si falla lo anterior realizar el *alumbramiento manual*: Requiere anestesia regional o general y debe complementarse con antibioterapia y ulterior perfusión de uterotónicos.

-En patologías de la anidación y adherencia placentarias, extensas y con gran hemorragia, se puede llegar a recurrir a la histerectomía.

**DIAGNÓSTICO DIFERENCIAL DE LAS HEMORRAGIAS ANTES DE LA SALIDA DE LA PLACENTA:**

	<b>DESGARRO GENITAL</b>	<b>DESPRENDIMIENTO PARCIAL DE LA PLACENTA</b>
<b>ANTECEDENTES</b>	Traumáticos (fórceps, ventosa). Deflexiones. Parto precipitado.	Maniobras intempestivas sobre la placenta.
<b>INICIO</b>	Tras la salida del feto.	Más tardía. Al desprenderse la placenta.
<b>COLOR SANGRE</b>	Rojo vivo.	Oscura, a veces con coágulos.
<b>FLUJO SANGRE</b>	Constante.	A borbotones.
<b>PALPACIÓN UTERINA</b>	Útero contraído.	Útero mal contraído.

**HEMORRAGIAS DESPUÉS DE LA SALIDA DE LA PLACENTA:**

**DESGARROS GENITALES:**

**Diagnóstico general:**

Antecedente de expulsivo traumático o instrumentado.

Hemorragia antes y después de la salida de la placenta.

Sangre roja, que fluye persistentemente.

Útero bien contraído tras la expulsión de la placenta.

Placenta completa a la revisión.

→ *Visualización del desgarro.*

**Desgarros vulvares:**

Fácilmente identificables, no suelen causar problemas. Son frecuentes, sangrantes y dolorosos en la vecindad del clítoris. Se suturan con puntos sueltos mediante una sutura fina reabsorbible.

Si no sangran cicatrizan solos con facilidad.

**Desgarros perineales:**

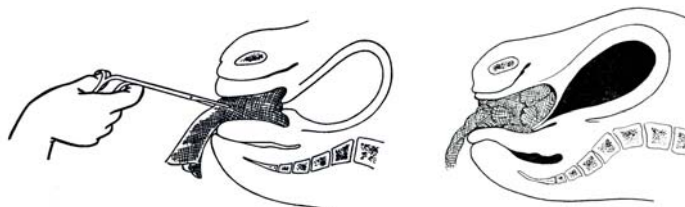
Casi todos los desgarros perineales acompañan algún desgarro vaginal. Existen varios grados de profundidad, clasificados según afecten solo la piel y tejido subcutáneo (I°), la musculatura perineal (II°), el esfínter anal (III°) o incluso la mucosa rectal (IV°).

Deben identificarse cada una de las estructuras (capas musculares, tejido subcutáneo, piel) y repararse individualmente ya que la simple sutura del desgarro cutáneo no es adecuada, siendo especialmente importante recuperar la integridad del esfínter anal cuando está afecto.

En caso de afectación de la mucosa rectal, ésta se sutura desde el ángulo de rotura hacia abajo, mediante una sutura continua de material reabsorbible fino, invirtiendo los bordes, de tal manera que se una serosa con serosa; posteriormente se recomienda antibioterapia y dieta astringente, con o sin fármaco astringente asociado, en los primeros días.

**Desgarros vaginales:**

Pueden acontecer en cualquier localización de la vagina, sin asociarse a desgarros perineales. Los del tercio distal pueden extenderse en profundidad y ocasionar profusas hemorragias. Su reparación implica la localización del ángulo superior del desgarro y la sutura hemostática por encima del mismo. Después puede suturarse mediante puntos sueltos o sutura continua. En caso de estallidos vaginales tras dar los puntos hemostáticos, es preferible la colocación de un tapón de gasa vaginal apretado (y una sonda de Foley), si el intento de dar puntos de sutura se ve dificultado por la friabilidad del tejido.



Los desgarros superficiales no sangrantes no requieren sutura.

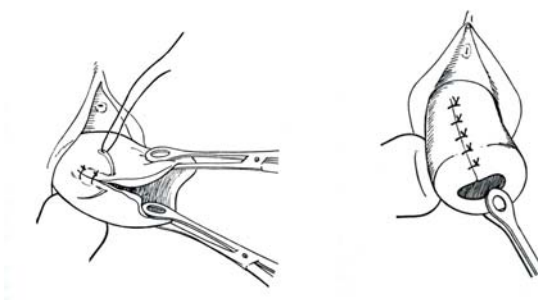
**Desgarros cervicales:**

Desgarros cervicales de hasta 2 cm se consideran como inevitables en el curso de un parto normal, estos desgarros curan rápidamente y raramente son el origen de algún problema. Suelen localizarse a las 3 y 9 horarias del cuello uterino. Si el desgarro supera aquella medida, suele afectar a estructuras vasculares que determinan la aparición de hemorragias inmediatas a su producción. Raramente los desgarros cervicales se extienden hasta involucrar el segmento uterino inferior y la arteria uterina (colpoaporraxis). Casi siempre se asocian a maniobras traumáticas e inadecuadas sobre el cérvix, tales como la dilatación manual forzada del mismo, la utilización de medios extractores sin alcanzar la dilatación completa, rotaciones complicadas con fórceps, etc, pero ocasionalmente se producen de forma inesperada.

El diagnóstico se establece al explorar el canal genital ante la presencia de una hemorragia durante y después del III° periodo del parto. Hay que realizar una revisión completa del canal, para objetivar otras lesiones asociadas. La mejor técnica es la

utilización de retractores vaginales y el pinzamiento de los labios del cérvix con pinzas de anillo.

Tras la exposición del desgarro debe repararse con una sutura hemostática reabsorbible, que se inicie por encima del ángulo del desgarro y luego puntos sueltos o en "8". También en estos casos puede resultar interesante dejar un tapón de gasa intravaginal apretado y sonda de Foley.



Todas estas intervenciones reparadoras requieren la utilización de adecuadas analgesia y anestesia.

**PERSISTENCIA DE RESTOS:** Si quedan fragmentos placentarios insertos, en dicha área no se produce el miotaponamiento y continúa la hemorragia hasta que no se produzca el desprendimiento completo.

#### **Etiología:**

- Mala asistencia al alumbramiento.
- Placenta succenturiada (lóbulos aberrantes).

#### **Diagnóstico:**

- Hemorragia tras la salida de la placenta.
- Sangre roja, no muy abundante, fluye a borbotones.
- Útero parcialmente contraído, duro, desviado a la derecha.

Constatación de la placenta incompleta: La inspección de la placenta tras el alumbramiento suele ser diagnóstica, al comprobar que falta algún cotiledón placentario, soliendo sangrar pasivamente la zona del desgarro placentario.

Palpación del cotiledón al introducir los dedos en cavidad uterina.

#### **Tratamiento:**

Bajo anestesia general o raquídea (si la lleva) se extraerá el cotiledón de forma generalmente manual o mediante pinzas de anillo o legrado instrumental o aspirativo.

Requiere posterior administración de uterotónicos y profilaxis antibiótica.

**HIPOTONÍA UTERINA:** Los mecanismos de la hemostasia de la herida placentaria dependen en un primer momento de la contracción miométrial (miotaponamiento), que consigue por sí misma una eficaz hemostasia, aún cuando los mecanismos de la coagulación pudieran estar seriamente dañados. Sin embargo si falla ésta, por una hipotonía/atonía uterina puede producirse una hemorragia letal, pues, como podemos recordar, el flujo uterino por el espacio intervelloso supera los 600 cc/minuto.

**Etiología:** Los factores etiológicos más frecuentes pueden ser:

a) **Inevitables:**

-Hiperdistensión uterina: Fetos macrosomas, gestaciones gemelares o polihidramnios.

-Grandes placentas: Diabetes, enfermedad hemolítica perinatal.

-Placenta previa.

-Abruptio placentario.

-Parto precipitado.

-Útero "fibroso": Grandes múltiparas, primíparas añosas,...

-Miomias uterinos.

-Corioamnionitis.

-Antecedentes de atonía uterina en partos previos.

b) **Evitables:**

-Incorrecta asistencia al alumbramiento.

-Impedimento mecánico a la contracción: Restos placentarios o de membranas; vejiga urinaria muy repleta.

-Partos traumáticos.

-Partos prolongados, con agotamiento de la gestante.

-Yatrogenias: Utilización de anestésicos generales, tales como los halogenados. Analgesias de conducción. Abuso de oxitócicos.

-Miometro mal perfundido, p. ej. por una hipotensión.

-Falta de prevención del periodo de inercia uterina.

**Clínica:** Las característica clínica de esta hemorragia del IIIº periodo del parto es su aparición tras del desprendimiento de la placenta. El volumen inicial de la pérdida sanguínea puede no ser cataclísmico, produciéndose un sangrado continuo, pero que, según progresa el tiempo, alcanza un volumen muy considerable, constituyendo un aspecto muy traicionero el hecho de que la repercusión hemodinámica (frecuencia del pulso y T.A.) pueda no ser importante hasta que la pérdida hemorrágica es ya muy considerable. En algunas ocasiones el sangrado no se hace evidente al quedar inicialmente la sangre retenida en el interior del útero. Suelen existir los antecedentes etiológicos citados.

**Diagnóstico:** El diagnóstico es sencillo y rápido, excepto cuando se desconoce la acumulación intrauterina de sangre:

-Hemorragia tras la salida de la placenta.

-Útero más alto y blando de lo normal.

-Constatación de placenta completa.

-Ausencia de desgarros genitales: El diagnóstico diferencial con la hemorragia por desgarros se basa en que ésta acontece en cuanto sale el feto o se ha realizado una maniobra traumática, no existiendo el lapso de tiempo hasta el desprendimiento placentario. Si esto no es suficiente, la inspección cuidadosa buscando desgarros en la vagina, cuello uterino y útero, junto con la palpación de un útero blando, no contraído, revelan la causa etiológica. Hay que tener en cuenta que ocasionalmente ambas causas pueden concurrir.

**Pronóstico:** Respecto al pronóstico éste puede ser serio. En un medio hospitalario una mujer con una hemorragia uterina no debe morir, aunque se haya de recurrir

ocasionalmente a una histerectomía, pero en un medio extrahospitalario la muerte de la parturienta no es rara, constituyendo uno de los componentes más frecuentes de la mortalidad materna.

Una complicación ocasional es la aparición posterior de un *síndrome de Sheehan* (necrosis del lóbulo anterior hipofisario), con panhipopituitarismo.

**Profilaxis:** Alumbramiento medicamentoso. Perfusión de oxitocina tras la salida de la placenta.

**Tratamiento:** Una cierta hemorragia postalumbramiento es inevitable; para que no sea excesiva se utiliza de forma rutinaria el alumbramiento medicamentoso.

Si se está produciendo la hemorragia por hipotonía actuaremos de la siguiente manera:

1) Primer paso: La actitud inicial incluye:

-Conseguir ayuda, pero sin perder la calma y evitar que se acumule personal sin función alguna en el paritorio.

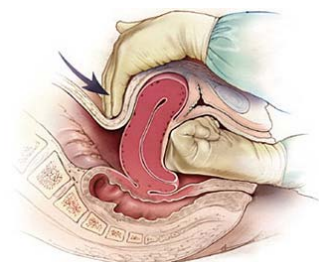
-Canalizar venas y cruzar sangre.

-Masaje uterino externo: Siempre hay que palpar el fondo uterino después del alumbramiento y, si éste no está contraído, un masaje fúndico enérgico suele contraerlo.

-Si esa maniobra no lo consigue hay que administrar oxitocina por vía intravenosa rápidamente (20 UI de oxitocina en 500 ml solución de Ringer-lactato, a un ritmo de 10 ml/min), añadiendo además la administración de metilergobosina por vía intramuscular y/o intravenosa. También la utilización de prostaglandinas (metil-carboprost 250 µg i.m.), si se dispone de ella.

2) Segundo paso: Si lo anterior fracasa:

-Revisión del canal del parto y, si no se identifican desgarros, no debe perderse más tiempo se realiza la compresión uterina bimanual, introduciendo la mano con el puño cerrado en la vagina y comprimiendo fuertemente el útero contra ella con la mano contraria transabdominal.



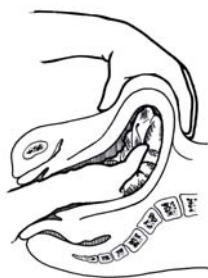-Comenzar la transfusión sanguínea y, por una segunda vía intravenosa, continuar administrando oxitocina al tiempo que la transfusión.

-Evaluar la adecuación del volumen-minuto y el relleno arterial, mediante el control de la diuresis colocando una sonda de Foley.

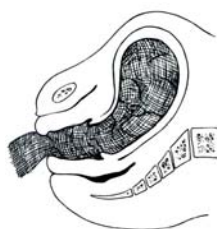3) Tercer paso: Si persiste la hemorragia:

-Inspeccionar de nuevo el cuello y la vagina

-Masaje uterino interno, que además permite explorar la cavidad uterina de forma manual para buscar fragmentos placentarios retenidos o laceraciones.



- 4) Cuarto paso: Ante el fracaso de lo anterior:  
 -Colocar un taponamiento intrauterino (nunca vaginal, que lo único que hará es ocultar la hemorragia). Aparte de la hemostasia por presión, se produce una irritabilidad del miometrio que induce a su contracción.



- Este taponamiento se puede repetir una segunda vez.  
 5) Ante el fracaso de todo lo anterior:  
 -Laparotomía e intento de ligadura de la arteria hipogástrica.  
 -Si esto fracasa recurrir a la histerectomía (Operación de Porro).

## COAGULOPATÍAS:

### Tipos:

- 1) Previas al embarazo: Hemofilias, plaquetopenias, etc.
- 2) C.I.D. secundario a complicaciones de la gestación o parto.

Coagulopatías previas al embarazo: Las más frecuentes son:

- 1) Déficit del Factor VIII: Representan el 95.5% de los casos, destacando la hemofilia (ligada al cromosoma X) y la enfermedad de von Willebrand.
  - 2) Defectos plaquetarios:
    - Amegacariocitosis, asociada a la aplasia medular.
    - Con megacariocitos:
      - No inmunológica: Púrpura tromboembólica trombopénica (PTT).
      - Inmunológica: Púrpura trombopénica idiopática (PTI) de Werlhoff:
- Existen anticuerpos antiplaquetarios. Puede tratarse con prednisona y sangre fresca.

En general rara vez dan problemas en el parto a nivel de la herida placentaria, sino más bien si se producen desgarros.

Respecto a la vía del parto si el recuento de plaquetas es  $\geq 100.000$  se prefiere la vía vaginal, pero para valores plaquetarios  $< 100.000$  o bien se practica directamente una cesárea o se practica una microtoma de sangre fetal en la que se estudia su hemostasia y, si

en el feto el recuento plaquetario es  $>50.000$ , podría aún intentarse el parto vaginal, caso contrario cesárea.

**Coagulación intravascular diseminada de origen obstétrico:** La hemorragia por coagulopatía de consumo es, casi siempre en Obstetricia, una complicación de un proceso patológico subyacente identificable, cuyo tratamiento debe revertir la desfibrinización, por lo que la identificación de la etiología y la rápida eliminación de la causa es la prioridad número uno del tratamiento.

**Etiología:** Las causas más frecuentes de la misma son:

- + Abruptio placentae.
- + Muerte fetal con feto retenido.
- + Embolia de líquido amniótico.
- + Sepsis.
- + Aborto séptico.
- + Preeclampsia.
- + Maniobras obstétricas forzadas.

**Fisiopatología:** La génesis etiológica se inicia con la liberación a torrente circulatorio, en cada uno de estos procesos, de sustancias con actividad tromboplástica, que determinan adherencia y agregación plaquetaria, desencadenando una coagulación intravascular diseminada, con un consumo de plaquetas y diversos productos de la coagulación variables. Como consecuencia, se deposita fibrina en los vasos pequeños, lo que activa la fibrinólisis a través del plasminógeno, que lisa las fibrinas y el fibrinógeno, dando lugar a productos de degradación y al dímero D.

La consecuencia fisiopatológica es múltiple:

-El consumo de plaquetas y productos de la coagulación crea una tendencia hemorrágica, que se potencia por el efecto anticoagulante de los productos de degradación de la fibrina.

-La obstrucción circulatoria determina hipoperfusión orgánica, con marcada repercusión pulmonar y renal, en conjunción con la hipotensión que suele coexistir, con el resultado de insuficiencia multiorgánica.

-La coagulopatía de consumo se puede asociar a una hemólisis microangiopática con el resultado de anemia, que complica más el proceso.

El pronóstico del proceso dependerá, además de la extensión de los defectos de la coagulación que se produzcan, de la integridad estructural del aparato vascular, pues si está afectada, pueden producirse hemorragias letales.

**Clínica:** La aparición de hemorragias persistentes desde puntos de venopuntura, desde erosiones mínimas como las producidas al rasurar el periné o el abdomen, el sangrado espontáneo por las encías o nariz, o áreas purpúricas en sitios de presión, puede indicar coagulopatía. La pérdida continua sanguínea, sin formación de coágulo consistente, en las heridas quirúrgicas es un dato concluyente.

La analítica demuestra progresiva hipofibrinogenemia (los valores en la gestación oscilan entre 300-600 mg/dl), apareciendo la clínica con valores inferiores a 100 mg/dl; elevación de los productos de degradación del fibrinógeno-fibrina o del dímero D, progresiva trombocitopenia, progresiva prolongación del tiempo de protrombina, descenso de índice de Quick.



**Tratamiento:**

+Se hará en connivencia con el hematólogo y posterior control en UCI las primeras horas.

+Como se ha insistido el tratamiento debe dirigirse primariamente hacia el factor etiológico (evacuación de un feto muerto o del hematoma retroplacentario de un aborto, corrección de una sepsis, cierre de los territorios vasculares abiertos, etc).

+Enérgico restablecimiento de la circulación para tratar la hipovolemia y conseguir la perfusión adecuada orgánica, con lo que los factores de la coagulación activados y los productos de degradación de la fibrina y el fibrinógeno circulantes serán rápidamente retirados de la circulación:

-Transfundir concentrados de hematíes y plaquetas y plasma fresco (que es el que lleva los factores de coagulación).

-Administrar fibrinógeno.

-Usar expansores del plasma.

+De entrada el uso de inhibidores de la fibrinólisis (ácido  $\epsilon$ -aminocaproico, Trasylol), al igual que la heparina, para impedir el consumo de fibrinógeno y otros factores de coagulación, deben contraindicarse en el caso de que el árbol vascular no esté intacto. Ocasionalmente, si el árbol vascular está intacto, como en la coagulopatía causada por un feto muerto con parto demorado, pueden utilizarse junto con las medidas para provocar el parto.

**INVERSIÓN UTERINA:**

Puede ser completa o incompleta.

**Etiología:**

-Maniobras bruscas para forzar la salida de la placenta.

-Rara vez puede acontecer de forma espontánea.

**Clínica:**

-Salida al exterior del útero invertido.

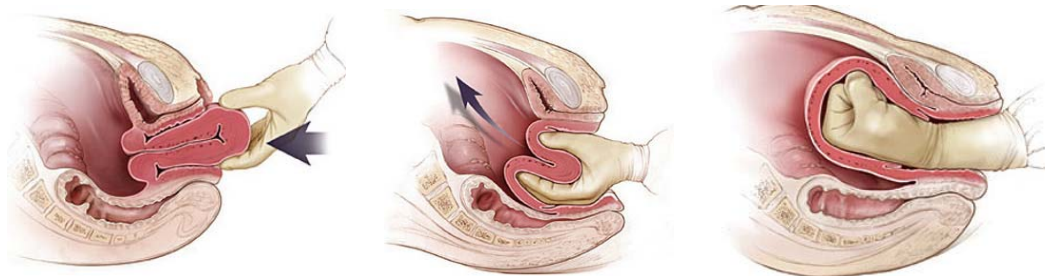
-Espasmo cervical doloroso.

-Hemorragia por hipotonía.

-Tendencia al shock hipovolémico y neurógeno.

**Tratamiento:**

-Intento rápido de reposición uterina manual:



- Tratamiento del shock y antibioterapia.
- Si falla lo anterior hay que recurrir al tratamiento quirúrgico:
  - Técnica de Spinelli (por vía vaginal).
  - Técnica de Hungtington (por vía abdominal).
  - Histerectomía total: En inversiones crónicas o infectadas.