

TEMA O-31: DISTOCIAS MECÁNICAS.

DISTOCIAS MECÁNICAS.

Agrupamos bajo el concepto de **distocias mecánicas** a las distocias del canal y objeto de parto. Recordemos que difícilmente podemos considerar una distocia como pura, siendo lo más frecuente la interrelación de factores etiológicos: **Distocia mixta** o **compleja**.

Las distocias mecánicas podemos clasificar en:

Distocias del canal del parto:

- Del canal óseo del parto.
- Del canal blando del parto.

Distocias del objeto del parto:

Del feto:

- Por anomalías en el tamaño o en la forma.
- Por alteraciones en el número.
- Por anomalías en la situación o presentación.

Distocias del mecanismo del parto:

- De la flexión (actitud fetal).
- De la rotación

De los anexos fetales:

- Placenta.
- Cordón.
- Membranas.

DISTOCIAS ÓSEAS.

CONSIDERACIONES GENERALES:

Las dificultades que encuentra la cabeza del feto para pasar por la pelvis, que pueden conducir a la paralización del parto, pueden tener un doble nivel:

- a) Estrechez en la zona del estrecho superior, que conduce a una patología en el descenso, no se produce el encajamiento de la cabeza. Es el problema de mayor trascendencia, pues el parto no podrá tener lugar por vía vaginal.

Estaríamos hablando aquí de las **distocias del estrecho superior**, verdaderas responsables de la desproporción céfalo-pélvica.

- b) Pelvis que ocasionan una dificultad en el descenso, rotación interna y expulsión de la cabeza. En este caso el parto se estanca con la cabeza encajada. En determinadas circunstancias y mediante determinadas actuaciones sería posible el parto vaginal.

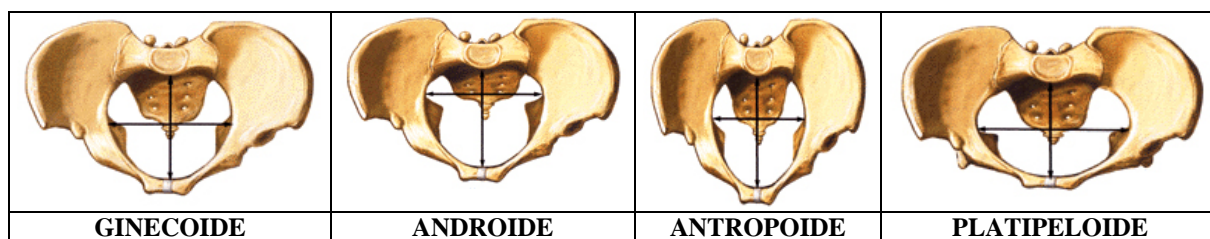
Serían las **distocias del estrecho medio** (descenso y rotación interna dificultados) e **inferior** (dificultad en la expulsión de la cabeza).

LA PELVIS FEMENINA Y SUS VARIACIONES:

Las variaciones morfológicas, fundamentalmente del estrecho superior, de la pelvis pueden ser:

- **VARIANTES CONSTITUCIONALES DE LA PELVIS**, que se dan en mujeres normales. Es lo más frecuente en la práctica. **CLASIFICACIÓN BIOTIPOLOGICA DE CALDWELL, MOLOY Y D'ESOPO** (Estos autores, mediante estudios radiológicos, separa un grupo de pelvis que califican de normales, pero con morfologías constitucionales diferentes, de otras patológicas). Estas variantes dentro de la normalidad serían:

	DIÁMETRO MÁXIMO	TUBEROSIDADES ISQUIÁTICAS	ESPINAS CIÁTICAS
GINECOIDE	Transverso	Anchas	Poco prominentes
ANDROIDE	Transverso	Estrechas	Prominentes
ANTROPOIDE	Anteroposterior	Anchas	Poco prominentes
PLATIPELOIDE	Transverso (↓ anteroposterior)	Anchas	Poco prominentes



- **OTRAS ANOMALÍAS PÉLVICAS:** En el límite de la normalidad:

1) Una variante de la pelvis ginecoide sería la llamada *pelvis uniformemente estrechada (pelvis juxta minor)* en la que habría una reducción proporcionada de todos sus diámetros.

2) **Pelvis de Kirchoff o pelvis larga:** Puede producirse por dos mecanismos:

a) Asimilación de la última vértebra lumbar: Se asimila al sacro, que pasaba a tener seis piezas aumentando su longitud.

b) Rectificación: El sacro tiene un aspecto rectilíneo, pues no adopta su curvatura característica que acontece en la pubertad.

- **PATOLOGÍA MORFOLÓGICA** (reducción de uno o varios diámetros y/o oblicuidad de la pelvis), de origen:

a) Congénito.

b) Adquirido:

*Carenciales: Raquítics, osteomalácicas.

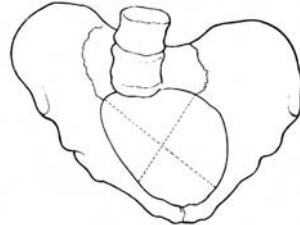
*Traumáticas.

*Secundarias a otras alteraciones esqueléticas extrapélvicas:

Escoliosis.

Coxalgia.

Pelvis oblicua: Presenta un diámetro mayor que el equivalente contralateral en el estrecho superior y fundamentalmente se debe a anomalías con disimetría de los miembros inferiores.



Grandes deformidades pélvicas: Tienen un interés histórico, al menos en nuestro medio, y se debían fundamentalmente a problemas metabólicos y carenciales (raquitismo, osteomalacia, etc.). En este grupo estarían las pelvis descritas por Robert, Naegele, Breus y Kelisko, Killien, osteomalácicas en sus diferentes graduaciones, espondilolistésicas, etc. en que el parto estaba imposibilitado y solía acabar con las vidas del feto y de la madre.

Capítulo aparte lo constituirían las ***tumoraciones osteocondrales de la pelvis*** (callos aberrantes de fractura, tumores benignos y malignos) que supondrían un obstáculo mecánico a la progresión del parto, pero que no representan problema alguno en el diagnóstico y toma de decisión en caso de acontecer.

LA DESPROPORCIÓN PÉLVICO-CEFÁLICA Y SUS FACTORES IMPLICADOS:

Hasta el momento, como sucedía antiguamente, hemos venido estudiando el componente estático de la distocia mecánica, basado en el primitivo concepto de estrechez pélvica, pero actualmente se entiende que, cuando existe una buena armonía o adecuación entre la pelvis ósea y la cabeza fetal, hay una buena progresión de parto. Si hay una disarmonía, porque la pelvis es estrecha o el feto no se adecua a la misma por su tamaño o posición, se produce una desproporción. Todo lo cual nos lleva a plantear el concepto de desproporción pélvico-cefálica (DPC).

Ante la dificultad de paso de la cabeza fetal por los diferentes estrechos pelvianos, se producen unos mecanismos compensadores que pueden conducir a la resolución exitosa del obstáculo o a su fracaso. Éstos pueden ser

A.- Adaptaciones maternas:

-Dilatación o ensanchamiento de las articulaciones pélvicas, especialmente:

Sínfisis del pubis. Así se puede ensanchar la pelvis entre 0.3 mm hasta cerca de 3 cm.

Desplazamiento posterior de la articulación sacro-ilíaca: Movimientos de nutación y contranutación.

Desplazamiento posterior del coxis.

Así pues, durante el parto, la pelvis no es un elemento estático y sus posibles dilataciones articulares hacen que carezcan de interés todo tipo de valoraciones que se hacía en épocas pasadas sobre su capacidad, pues no podían nunca valorar esta capacidad dinámica de dilatación.

-Contracción uterina: Una dinámica intensa es capaz de superar un obstáculo. Con su esfuerzo intenta presionar y empujar a la presentación en su descenso. Puede producirse así una hiperdinamia de lucha, que pese a todo tiene su límite y debe ser controlada para evitar complicaciones maternas y fetales. Superada ésta, puede conducir a la hipodinamia por agotamiento.

B.- Adaptaciones fetales: Son más importantes.

•**Variación en la actitud:** El diámetro anteroposteior de la cabeza fetal es mayor o menor según que esté o no flexionada:

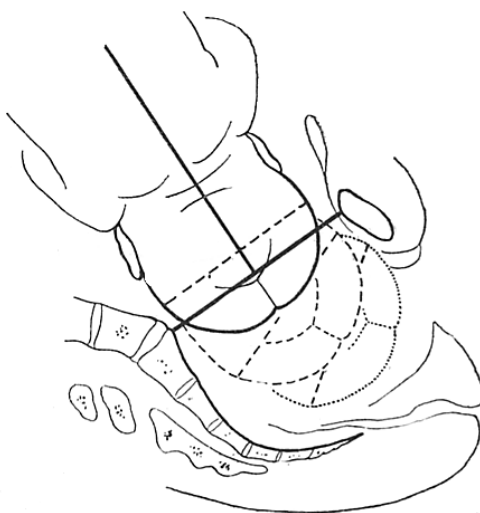
Cabeza flexionada: Reduce el diámetro aproximadamente 2 cm.

Cabeza deflexionada: Su diámetro máximo puede alcanzar hasta 13 cm.

Adoptando la postura de máxima flexión consigue presentar el diámetro suboccípito-bregmático que es el menor (*posición de Roederer*).

•**Variaciones de posición:** El feto, para su adaptación, intenta adecuar el diámetro máximo anteroposterior de la cabeza al diámetro máximo de la pelvis, en condiciones ideales el transverso.

Ante una pelvis capaz la cabeza desciende de forma *sinclítica*. No se produce ninguna modificación de la cabeza porque no lo necesita, y la sutura interparietal desciende en la excavación equidistante entre la sínfisis del pubis y el promontorio, es decir por en medio.



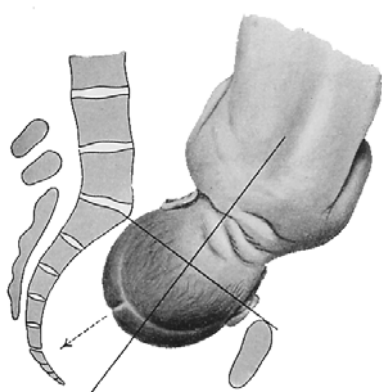
Descenso sinclítico de la cabeza fetal en la excavación pélvica

Otro mecanismo, ante la estrechez del diámetro anteroposterior del estrecho superior, es el *asinclitismo*: primero desciende un parietal y luego el otro (la sutura sagital no desciende equidistante equidistante).

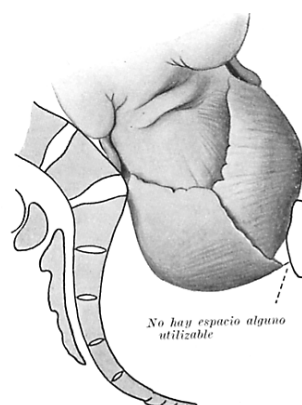
En el mecanismo del asinclitismo primero desciende un parietal y el otro queda por encima del promontorio. Luego desciende el otro parietal, así se consigue avanzar por el canal del parto.

En el *asinclitismo anterior* (o de Naegele) primero desciende el parietal anterior y luego el posterior, y es un mecanismo favorable para pasar por el estrecho superior. Una vez descendido el parietal anterior, éste actúa como punto de apoyo sobre la pared posterior del pubis, y el parietal posterior va girando sobre el promontorio penetrando en la pelvis.

Existe otro mecanismo denominado *asinclitismo posterior* (o de Litzmann), que resultaría un mecanismo desfavorable. Baja primero el parietal posterior y el anterior no puede descender porque tropieza con la cara posterior del pubis, impidiéndose el descenso de la cabeza en el parto.



Asinclitismo anterior



Asinclitismo posterior

Así pues, veamos los mecanismos más favorables en cada una de las variantes pélvicas que hemos descrito:

Parto en pelvis uniformemente estrechada: La adaptación del feto a unos diámetros mínimos debe hacerla flexionando al máximo su cabeza para ofrecer el menor diámetro, el suboccípito-bregmático (*posición de Roederer*).

Parto en pelvis platipeloide: El estrechamiento anteroposterior del estrecho superior en este tipo de pelvis, hace que en su centro encaje el menor diámetro transversal de la cabeza fetal, esto es el bitemporal en lugar del biparietal, para ello:

- La cabeza se deflexionará.
- Se desplazará lateralmente el occipucio.

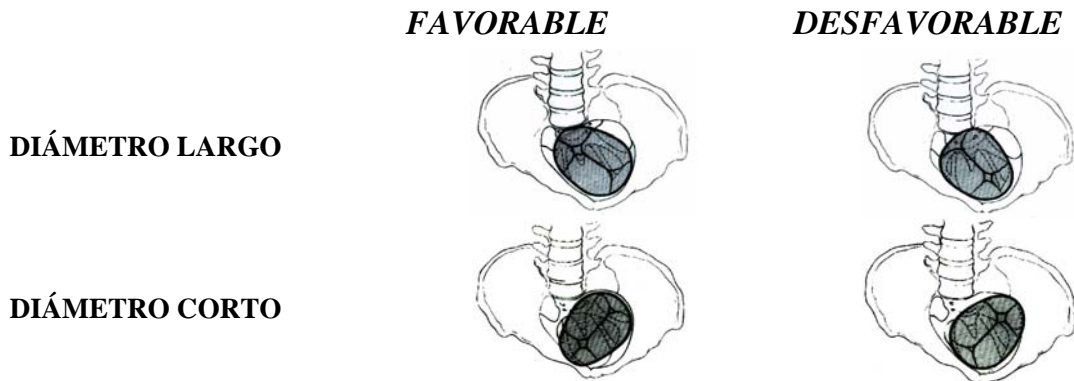
El descenso tendrá que ser asinclítico, siendo, como habíamos comentado, favorable si es el anterior y desfavorable si es el posterior.

Parto en pelvis androide y antropeide: Siendo su diámetro anteroposterior el máximo, con mayor capacidad pélvica posterior la cabeza tendrá que encajar en posición anteroposterior elevada, es decir ofreciendo su diámetro fronto-occipital, en occipito posterior.

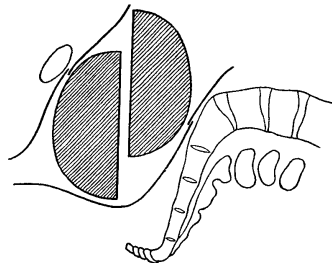
Parto en pelvis oblicua: El encajamiento será favorable o no en función del diámetro en el que se produzca:

Si se orienta en el diámetro largo:

- Será favorable en encajamiento en occípito-anterior.
 - Será desfavorable el encajamiento en occípito-posterior.
- Si se orienta en el diámetro corto:
- Será favorable en encajamiento en occípito-posterior.
 - Será desfavorable el encajamiento en occípito-anterior.

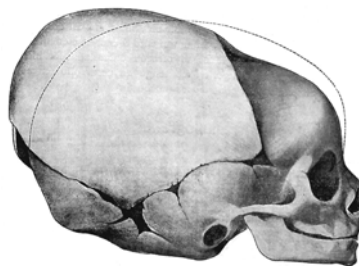


•**Variaciones plásticas:** La cabeza fetal no está completamente osificada. Tiene unos diámetros máximos y otros mínimos. La cabeza se moldea, haciendo deslizar entre sí los huesos de la bóveda, con lo que se reducen tanto los diámetros anteroposteriores como los transversos. Este mecanismo lógicamente debe también tener sus limitaciones para evitar un lesivo aumento de presión intracraneal en el feto.

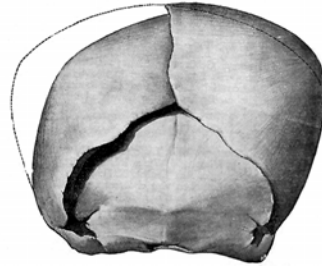


El zizallamiento de los parietales reduce el diámetro cefálico permitiendo superar estrechos que no conseguiría de otra manera.

*Los parietales se acabalgan un poco sobre los frontales y los occipitales y así se disminuye el diámetro anteroposterior.



*También se puede disminuir el diámetro transversal mediante el encabalgamiento de un hueso parietal sobre el otro, así disminuye aproximadamente 0.5 cm el diámetro transversal.



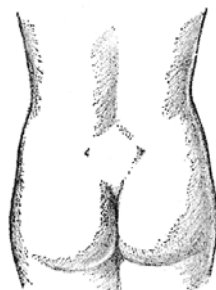
DIAGNÓSTICO DE LA DESPROPORCIÓN PÉLVICO-CEFÁLICA:

•Inspección:

-**Morfotipo de la paciente:** Permite observar casos de enanismo (talla materna <145 cm), alteraciones del raquis y miembros inferiores, secuelas de raquitismo, etc. En cualquier caso, salvo circunstancias extremas, la mera valoración por observación externa del desarrollo de la pelvis posee escaso valor.

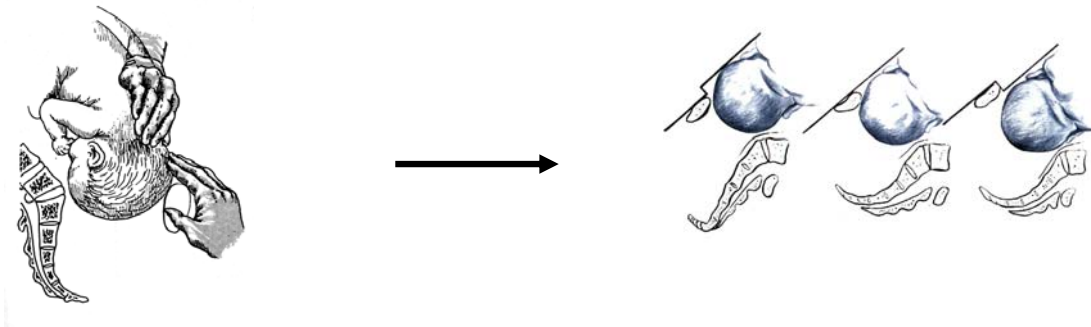
-**Romboide de Michaelis:** Formado por la depresión a nivel lumbosacro de la apófisis espinosa de la quinta lumbar, las dos depresiones laterales de las espinas ciáticas posterosuperiores y la inferior del coxis.

Su forma debe ser regular, tendiendo a la morfología del cuadrado. La existencia de rombos asimétricos puede orientar a patologías pélvicas.

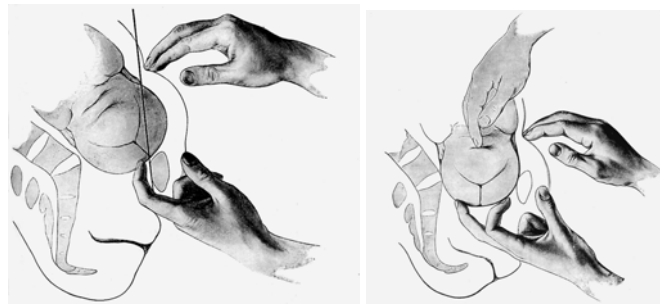


Romboide de Michaelis

•**Palpación abdominal:** Puede realizarse la denominada **palpación mesuradora de Pinard**, consistente en colocar una mano sobre el pubis y otra sobre la cabeza fetal. Si la mano situada sobre la cabeza queda por delante de la del pubis es signo de desproporción. Ambas manos al mismo nivel indicarían una desproporción moderada. Por último, si la mano suprapúbica queda anterior respecto a la de la cabeza fetal indicaría la correcta proporción.



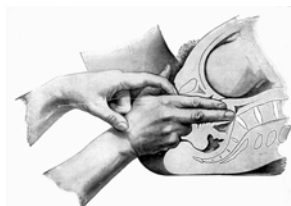
•**Palpación abdominovaginal:** Podemos también realizar la **maniobra de Müller** consistente en comprobar primero por vía vaginal el encajamiento o no de la cabeza y si ésta pelotea. Si no estuviera encajada trata de empujarse ésta, presionando sobre la misma a nivel abdominal, para ver si se produce así el encajamiento o no cabe.



•**Pelvimetría externa:** La valoración pélvica externa mediante compás, según la idea de la época, como elemento estático, carece hoy de valor.

Puede tener cierto interés la valoración del estrecho inferior que se estima como adecuado si las tuberosidades isquiáticas están separadas al menos 8 cm y el ángulo subpúbico es $>90^\circ$, en caso contrario la asociación a estenosis de otros niveles es además muy frecuente.

•**Pelvimetría interna:** Se hace un diagnóstico clínico mediante exploración vaginal. Smellie en el S. XVIII propuso la medición del anteroposterior de la pelvis, lo que se conoce como conjugado diagonal obstétrico. Se mide desde el borde inferior de la sínfisis del pubis hasta el promontorio. Con el dedo medio de una mano se trata de alcanzar el promontorio y con el dedo índice de la otra se señala en el borde cubital de aquélla el punto inferior de la sínfisis del pubis. A continuación se mide esta distancia. Esta distancia sabemos que es aproximadamente 1.5 cm mayor que el diámetro obstétrico verdadero.



El límite práctico del diámetro conjugado obstétrico es de aproximadamente 9 cm. Por debajo de 9 cm. es muy difícil que el feto encaje.

Para obviar la cortedad del dedo, se intentó realizar la pelvimetría interna ayudada con pelvímetros específicos o capuchones graduado, pero cualquier forma de alcanzar el promontorio en una mujer no anestesiada es dolorosa y con casi nulo valor.

El estrecho medio se valora observando la prominencia de las espinas ciáticas, la excavación del sacro y la convergencia suave de las paredes laterales.

•Diagnóstico por la imagen:

Inicialmente la **radiopelvimetría** representó lo que, en su momento, se supuso un gran avance en la valoración de la pelvis. Pero en la práctica clínica se ha abandonado porque de nuevo proporciona una idea estática de la pelvis sin contar con sus modificaciones en el parto, no siendo útil en la práctica.

La **ecografía** ha permitido valorar también la pelvis, con las mismas limitaciones prácticas de la radiología, si bien permite una adecuada valoración del otro elemento de la desproporción: el tamaño fetal.

Tampoco la pelvimetría mediante **tomografía axial** o **resonancia magnética** han representado una ayuda fundamental al diagnóstico.

•Otros signos clínicos de sospecha:

-Impresión subjetiva del explorador: Auténtica pelvimetría interna en individuos con experiencia.

-Situaciones o presentaciones anómalas, ausencia de cabeza encajada en el inicio del parto en primíparas con gran movilidad de la cabeza fetal son signos de sospecha.

-Rotura prematura de membranas ante el inicio de dinámica en primíparas: La falta de encajamiento de la cabeza hace que se transmitan las presiones al polo inferior de la bolsa amniótica, que se convierte en un punto débil a nivel de la zona que se insinúa en el canal cervical, que inicia su dilatación.

-Palpación de un útero grande con distancias de pubis a fundus >36 cm, y circunferencia abdominal >110 cm, sugieren un feto grande que debe ser evaluado mediante ecografía, en la que diámetros biparietales >9.7 cm obligan a realizar un cálculo estimado de peso fetal.

•**Prueba de parto:** Es la que realmente conducirá al diagnóstico definitivo y adopción de actitudes, dado que en ella se condensan todos los elementos estáticos y dinámicos que conducen al progreso del parto o a la desproporción pélvico-cefálica.

Clásicamente se dejaba que se alcanzara la dilatación completa con bolsa rota y entonces se esperaban hasta 50 contracciones para la expulsión del feto. Esto sucedía en la era preantibiótica en la que lo importante era que saliera el feto y no las condiciones en que lo hiciera.

Hoy se deja evolucionar el parto dentro de la normalidad, con una buena dinámica y control fetal y de las condiciones obstétricas. En esas circunstancias consideraremos el **parto estacionado** y diagnosticaremos la desproporción pélvico-cefálica si:

-En fase activa de parto la dilatación no progresa en dos horas.

-Si alcanzada la dilatación completa, con la paciente empujando, la cabeza no desciende en media hora si la paciente es multípara o en una hora si es primípara.

ACTITUD OBSTÉTRICA:

Controlar constantemente el estado de bienestar fetal: No se puede prolongar un parto durante un tiempo excesivo esperando la adecuación, porque se pueden producir lesiones irreversibles en el feto de tipo traumático, hipóxico, etc.

Consideraremos **parto prolongado** a aquél que se prolonga por un tiempo superior a 10-12 horas, debiendo finalizarse éste antes. Si obviamos la fase de latencia, entenderemos por parto lento:

Dilatación <1.2 cm/hora en primípara ó <1.5 cm/hora en multípara.

Descenso prolongado de la cabeza >1 hora.

Las dificultades que encuentra la cabeza del feto para pasar por la pelvis y el estacionamiento del parto se dan a dos niveles y por dos mecanismos ya vistos:

a) Estrechez en la zona del estrecho superior: Produce una patología en el descenso, no se produce el encajamiento de la cabeza. Esto se da en la pelvis androide, antropoide, platipeloide y en la pelvis larga de Kirchoff por elevación en la zona del promontorio.

*Si no se ha alcanzado la dilatación completa (estacionada 2 a 3 horas) con la cabeza habitualmente no encajada hay que hacer una cesárea.

*Si se ha alcanzado la dilatación completa y presentación no encaja tras los pujos: Operación cesárea.

*Si se ha detenido el parto en el período expulsivo y la presentación está encajada: Se intentará el parto vaginal instrumentado: Fórceps, espátulas o ventosa. Aunque este aspecto se relaciona más con las circunstancias del siguiente apartado.

b) Pelvis que ocasionan una dificultad en la rotación interna y expulsión de la cabeza fetal: En este caso sí se produce el encajamiento de la cabeza, pero se puede paralizar el parto debido a que no se produce la rotación interna (distocia de estrecho medio). Se produce en pelvis con patología de la zona de la excavación: pelvis androide y pelvis de Kirchoff por rectificación del sacro.

También puede suceder que, ante un ángulo subpúbico muy cerrado (pelvis androide) la cabeza presente problemas para su expulsión en el estrecho inferior (distocia de estrecho inferior).

Las distocias de los estrecho medio e inferior se hacen menos aparentes que las de estrecho superior, pues, en la mayoría de los casos, se asocian a aquéllas, con lo que no llegan a manifestarse.

Distocia de estrecho medio: Junto a la rectificación de la concavidad sacra, será el estrechamiento del diámetro biciático el principal obstáculo para la rotación interna de la cabeza fetal.

Con la presentación encajada, alcanzado el III plano paralelo de Hodge, puede intentarse el parto instrumentado por el procedimiento extractor con el que mayor experiencia se posea. Si la prueba no resultara exitosa habría también que recurrir a la cesárea.

Distocia de estrecho inferior: La reducción del ángulo isquiopubiano, por debajo de 90°, obliga a un mayor descenso de la cabeza antes de desprenderse y salir por el estrecho inferior.

Esto puede obligar también al empleo de métodos extractores, asociados a una amplia episiotomía, para evitar los posibles desgarros que pudieran sobrevenir.



A medida que se cierra el ángulo isquiopubiano la cabeza debe descender más para su expulsión en el estrecho inferior

COMPLICACIONES:

No debieran producirse ante un correcto diagnóstico y decidida toma de decisiones. En caso contrario pueden producirse:

Lesiones fetales:

- Lesiones traumáticas: De gravedad creciente entre caput succedaneum, fracturas, hematomas, hemorragia intracraneal, etc.
- Hipoxia y sufrimiento fetal.
- Por todo lo anterior, trastornos neurológicos a largo plazo.
- Prolapso de cordón umbilical.

Complicaciones maternas:

- Rotura uterina: La hiperdinamia, con elevación del anillo de retracción de Bandl del segmento uterino inferior por encima de la sínfisis del pubis, nos alertarían de la inminencia de este grave accidente.
- Fístulas útero-vesicales, por necrosis vesical secundaria a la isquemia uterina y vesical por el apoyo constante de la cabeza.
- Fracturas óseas, sobretodo del coxis.
- Agotamiento materno.

- Desgarros del canal blando del parto.
- Mayor pérdida sanguínea materna.
- Infección puerperal, por los tactos repetidos a lo largo de un parto prolongado.
- Otras: Rotura prematura de membranas, gestación prolongada, malsituaciones fetales, etc.

DISTOCIAS DEL CANAL BLANDO DEL PARTO.

Este término hace referencia a las complicaciones que surgen en el parto por causas a nivel de las partes blandas del canal del parto, que incluyen: SUI, cuello, vagina y vulva/periné. Son poco frecuentes, pero pueden dificultar u obstruir la evolución del parto.

a) Útero y tumoraciones pélvicas:

-Las malformaciones uterinas pueden provocar disdinamias durante el parto y favorecer malposiciones fetales.

-La anteflexión uterina forzada, con abdomen péndulo, puede dificultar el encajamiento fetal. La retroflexión no suele dar problemas de distocia, sino encarceración uterina durante la gestación.

-Miomas: Condicionan el principal problema obstructivo, cuando se sitúan previos a la presentación, impidiendo su encajamiento y descenso.

-A veces tumoraciones quísticas (más raramente sólidas) ováricas o paraováricas, pueden también situarse previas obstruyendo el parto.

-Un caso más raro aún sería el del riñón pélvico.

-Cicatrices uterinas previas: Cesáreas, miomectomías, metroplastias.

b) Cuello uterino: Su dilatación puede estar dificultada por:

-Malformaciones e hipoplasia (estenosis).

-Distopias cervicales.

-Estenosis cicatriciales: Secundarias a suturas (cerclajes) o intervenciones (conización, traquelorrafias, amputaciones).

-Tumores benignos o malignos.

c) Vagina:

-Malformaciones: Tabiques, sobretodo los transversales de situación alta.

-Estenosis vaginal:

Congénita.

Adquirida: Suturas, cirugía, cauterizaciones, lesiones por cáusticos, etc.

-Tumores.

d) Vulva:

-Grandes malformaciones y estenosis.

-Tumores mixtos vulvovaginales: Especialmente los condilomas acuminados. Los grandes porque pueden sangrar, pero también los pequeños por su etiología vírica, que se ha visto asociada con algunos casos de papilomatosis laríngea fetal.

Las formas obstructivas obligarán a la cesárea, así como algunos casos de cicatrices uterinas (cuya problemática se estudiará en tema posterior) o la condilomatosis

vulvovaginal. Durante la cesárea no se recomienda la exéresis de miomas, por su fuerte vascularización, esperando su involución tras el puerperio. Tumores quísticos y anexiales sí pueden resolverse.

Si se puede, se tratará la causa: Resecciones de tabiques, extirpaciones de tumores pediculados, amplias episiotomías, etc.

DISTOCIAS POR TAMAÑO Y FORMA FETALES.

El feto, objeto del parto, en sí mismo puede ser causa de distocia por:

+Tamaño: **Feto macrosómico**: Peso fetal superior a 4500 g (Algunos grupos aceptan los 4000 g como criterio estadístico ya que la media es de 3250 ± 350 , lo que determina unos límites de normalidad estadística entre 2550 y 3950 g). Son frecuentes en las madres diabéticas.

Suelen condicionar:

-Desproporción pelvi-fetal.

-Distocia de hombros: La definición mecánica de la distocia de hombros es la imposibilidad de uno o ambos hombros de atravesar el estrecho superior. La forma más corriente de distocia se observa cuando, después del encajamiento del hombro posterior, el hombro anterior queda bloqueado por la sínfisis púbica. Las formas más graves corresponden a la imposibilidad de ambos hombros de franquear el estrecho superior. Teniendo en cuenta el lapso de tiempo que transcurre desde el parto de la cabeza hasta el parto de los hombros, se acepta que el intervalo $>60''$ y la necesidad de realizar maniobras específicas indicarían la existencia de una distocia de hombros.

Aparte de en macrosomas, cabe esperar también este problema en pelvis límites o deformes, expulsivos prolongados e instrumentados, pacientes obesas o antecedentes de la misma distocia en partos anteriores.

Cuando se establece el diagnóstico de distocia de hombros es importante no ejercer tracciones sobre la cabeza fetal, ya que éstas provocan un aumento aún mayor del diámetro bisacromial, agravando la distocia y produciendo las lesiones del plexo braquial y la fractura clavicular. También deberá evitarse la presión sobre el fondo uterino, ya que la presión fúndica complementaria puede impactar aún más el hombro. Es aconsejable llevar a cabo una episiotomía amplia que favorezca, en caso necesario, realizar maniobras invasivas sobre el feto. A continuación se debe proceder a realizar maniobras dirigidas a liberar el hombro anterior, que se halla impactado bajo el pubis: Hiperflexión de los muslos sobre el abdomen materno y ligera tracción de la cabeza hacia abajo, ejerciendo una presión suprapúbica moderada en sentido oblicuo (*maniobra de Mc Roberts*). En el curso de esta maniobra es posible que ocurra una fractura de clavícula que facilite el desencajamiento del hombro. Si falla se puede recurrir a otras maniobras, destacando la *maniobra de Woods*, cuyo objetivo es lograr la rotación del hombro posterior a anterior, para conseguir la desimpactación del hombro anterior. En casos extremos puede recurrirse a la fractura de clavícula o a la *cleidotomía* (corte de la clavícula con tijeras), como maniobras resolutivas de la distocia de hombros.

Como el riesgo de distocia de hombros, con graves consecuencias fetales, y las lesiones del plexo braquial aumenta de forma paralela con el peso del feto en el momento del nacimiento, aumentando de forma significativa a partir de los 4000 g, la

mayoría de protocolos abogan por la realización de una cesárea electiva si el peso fetal estimado por ecografía a término supera este límite.

+Macrosomías localizadas:

- De la cabeza: Sobre todo hidrocefalias, epignatos, mielomeningoceles.
- Del cuello: Bocios y otros tumores.
- Tronculares:
 - Distocia de hombros. Siendo un caso especial la de los anencéfalos en que, por la reducción del polo cefálico, la dilatación puede no realizarse de forma adecuada.
 - Linfedemas localizados o difusos.
 - Tumoraciones.
 - Visceromegalias.
- Duplicidad fetal.
- Grandes monstruosidades.

Deben llegar diagnosticados al parto y actuar en consecuencia. Si se presumen grandes problemas practicar cesáreas electivas.

Ocasionalmente puede plantarse la práctica de fetotomías (punción evacuadora de grandes hidrocefalias o craneotomías, cleidotomías, evisceración o vaciamiento de tumores quísticos abdominales, etc.